

# АНГИОЛОГИЯ И СОСУДИСТАЯ ХИРУРГИЯ



**НАЦИОНАЛЬНЫЕ  
РЕКОМЕНДАЦИИ  
ПО ВЕДЕНИЮ  
ПАЦИЕНТОВ  
С ЗАБОЛЕВАНИЯМИ  
БРАХИОЦЕФАЛЬНЫХ  
АРТЕРИЙ**

**ANGIOLOGY  
AND VASCULAR  
SURGERY**  
Том 19  
приложение  
**2'2013**

Издательство  
АНГИОЛОГИЯ ИНФО

**РОССИЙСКОЕ ОБЩЕСТВО АНГИОЛОГОВ И СОСУДИСТЫХ ХИРУРГОВ  
АССОЦИАЦИЯ СЕРДЕЧНО-СОСУДИСТЫХ ХИРУРГОВ РОССИИ  
РОССИЙСКОЕ НАУЧНОЕ ОБЩЕСТВО РЕНТГЕНЭНДОВАСКУЛЯРНЫХ ХИРУРГОВ  
И ИНТЕРВЕНЦИОННЫХ РАДИОЛОГОВ  
ВСЕРОССИЙСКОЕ НАУЧНОЕ ОБЩЕСТВО КАРДИОЛОГОВ  
АССОЦИАЦИЯ ФЛЕБОЛОГОВ РОССИИ**

**НАЦИОНАЛЬНЫЕ РЕКОМЕНДАЦИИ  
ПО ВЕДЕНИЮ ПАЦИЕНТОВ С ЗАБОЛЕВАНИЯМИ  
БРАХИОЦЕФАЛЬНЫХ АРТЕРИЙ**

Москва, 2013 г.

Российское общество ангиологов и сосудистых хирургов  
Ассоциация сердечно-сосудистых хирургов России  
Российское научное общество рентгенэндоваскулярных хирургов и интервенционных радиологов  
Всероссийское научное общество кардиологов  
Ассоциация флебологов России

## **НАЦИОНАЛЬНЫЕ РЕКОМЕНДАЦИИ ПО ВЕДЕНИЮ ПАЦИЕНТОВ С ЗАБОЛЕВАНИЯМИ БРАХИОЦЕФАЛЬНЫХ АРТЕРИЙ**

**Председатель Профильной комиссии по сердечно-сосудистой хирургии  
Экспертного совета Минздрава РФ: академик РАН и РАМН Л.А. Бокерия**

**Экспертная группа по подготовке рекомендаций  
Председатель экспертной группы: академик РАМН А.В. Покровский**

**Ответственный исполнитель: проф. Г.Ю. Сокурено (Санкт-Петербург)  
Ответственный секретарь: д.м.н. И.В. Самородская (Москва)**

**Члены экспертной группы:** проф. С.А. Абугов (Москва), академик РАМН Б.Г. Алесян (Москва), проф. В.С. Аракелян (Москва), академик РАМН Ю.В. Белов (Москва), д.м.н. Д.Ф. Белоярцев (Москва), проф. А.Н. Вачев (Самара), к.м.н. С.В. Волков (Москва), член-кор. РАМН А.В. Гавриленко (Москва), проф. В.Н. Дан (Москва), проф. А.А. Дюжиков (Ростов-на-Дону), д.м.н. И.А. Ерошкин (Москва), академик РАМН И.И. Затевахин (Москва), проф. В.Н. Золкин (Москва), проф. А.Е. Зотиков (Москва), проф. З.А. Кавталадзе (Москва), проф. Ю.И. Казаков (Тверь), проф. А.А. Карпенко (Новосибирск), проф. И.И. Кательницкий (Ростов-на-Дону), д.м.н. Максимов (Казань), проф. Г.Ю. Сокурено (Санкт-Петербург), проф. А.В. Сорока (Санкт-Петербург), проф. А.В. Троицкий (Москва), д.м.н. А.В. Чупин (Москва), проф. В.Н. Шиповский (Москва), проф. А.А. Фокин (Челябинск), к.м.н. А.Ф. Харазов (Москва), проф. А.М. Чернявский (Новосибирск).

## СОДЕРЖАНИЕ

<b>Список сокращений</b> .....	4	1.11. Диагностика и тактика лечения рестенозов после хирургического или эндоваскулярного лечения стенозов сонных артерий .....	30
<b>1. Хирургическое лечение стенозов сонных артерий: показания и методы</b> .....	5	Литература .....	32
1.1. Общие положения .....	5	<b>2. Хирургическое лечение хронической окклюзии внутренней сонной артерии и стеноза наружной сонной артерии</b> .....	46
1.2. Классификация показаний к лечебным вмешательствам по степени доказательной эффективности .....	5	2.1. Хирургическое лечение окклюзии ВСА .....	46
1.3. Показания к инвазивному лечению .....	6	2.2. Наружная сонная артерия и коллатеральное кровоснабжение головного мозга при хронической окклюзии внутренней сонной артерии .....	47
1.4. Методы диагностики стенозов сонных артерий .....	6	Литература .....	48
1.4.1. Ультразвуковая диагностика стенозов сонных артерий .....	6	<b>3. Патологическая извитость сонных артерий: диагностика и тактика хирургического лечения</b> .....	49
1.4.2. Магнитно-резонансная ангиография (МРА) .....	8	3.1. Клиника и диагностика патологической извитости внутренней сонной артерии .....	49
1.4.3. Компьютерная томографическая ангиография (КТА) .....	9	3.1.1. Актуальность заболевания .....	49
1.4.4. Рентгенконтрастная ангиография .....	10	3.1.2. Клиника патологической извитости внутренней сонной артерии .....	49
1.4.5. Оценка пациентов группы риска с бессимптомным экстракраниальным поражением сонных артерий .....	10	3.1.3. Инструментальная диагностика патологической извитости внутренней сонной артерии .....	49
1.5. Неврологическая симптоматика и степень каротидного стеноза .....	11	3.2. Тактика лечения пациентов с патологической извитостью внутренней сонной артерии .....	50
1.5.1. Показания к каротидной эндартерэктомии .....	11	3.2.1. Показания к оперативному лечению .....	50
1.5.2. Показания к эндоваскулярным вмешательствам у симптомных пациентов со стенозами сонных артерий .....	13	3.2.2. Методы реконструкции внутренней сонной артерии при патологической извитости .....	51
1.5.3. Роль эндоваскулярных вмешательств в случае бессимптомных стенозов сонных артерий .....	14	3.3. Динамическое наблюдение за пациентами и мониторинг отдаленных результатов хирургического лечения патологической извитости ВСА .....	51
1.5.4. Результаты КЭА, КАС и оптимальной медикаментозной терапии в зависимости от наличия неврологической симптоматики и степени стеноза СА .....	14	Литература .....	52
1.6. Сопутствующие заболевания и пациенты высокого риска .....	14	<b>4. Проксимальные поражения ветвей дуги аорты: диагностика и тактика хирургического лечения</b> .....	54
1.7. Особенности сосудистой и местной анатомии Строение атеросклеротических бляшек сонных артерий и риск эмболизации .....	15	4.1. Поражения брахиоцефального ствола .....	54
1.8. Техника выполнения процедур .....	16	4.2. Проксимальные поражения общей сонной артерии .....	54
1.8.1. Техника выполнения КЭА .....	16	4.3. Поражения первого сегмента подключичной артерии .....	55
1.8.1.1. Шунтирование .....	16	Литература .....	56
1.8.1.2. Пластика заплатой или первичный шов .....	17	<b>5. Хирургическое лечение при поражениях позвоночных артерий</b> .....	
1.8.1.3. Ангиопластика заплатой из различных материалов .....	17	5.1. Анатомия артерий вертебробазилярного бассейна .....	59
1.8.1.4. Другие виды пластики при каротидной эндартерэктомии .....	18	5.2. Эпидемиология заболеваний позвоночных артерий .....	59
1.8.2. Регионарная или общая анестезия .....	18	5.3. Этиология поражений позвоночной артерии .....	59
1.8.3. Контроль качества каротидной эндартерэктомии .....	19	5.4. Клинические проявления недостаточности кровообращения в вертебробазилярном бассейне .....	60
1.8.4. Техника стентирования каротидных артерий .....	19	5.5. Диагностика поражений позвоночных артерий .....	60
1.8.4.1. Основная техника .....	19	5.6. Лечение пациентов с поражением ПА .....	61
1.8.4.2. Осложнения .....	20	5.6.1. Медикаментозное лечение .....	61
1.8.4.3. Улучшение результатов стентирования сонных артерий .....	20	5.6.2. Хирургическое лечение заболеваний позвоночных артерий .....	61
1.9. Тактика ведения пациентов с симультанным поражением периферических и сонных артерий .....	22	5.6.3. Эндоваскулярные вмешательства на позвоночных артериях .....	62
1.9.1. Диагноз .....	22	Литература .....	63
1.9.2. Клиническая тактика .....	22	<b>6. Поражения экстракраниальных артерий неатеросклеротического генеза</b> .....	65
1.9.3. Тактика при сочетанном поражении коронарных и сонных артерий .....	22	6.1. Неспецифический аортоартериит (болезнь Такаюсу) .....	65
1.9.4. Динамическое наблюдение .....	23	6.2. Фибромышечная дисплазия .....	66
1.10. Периоперационная медикаментозная терапия и коррекция факторов риска атеросклероза и атеротромбоза .....	23	6.3. Расслоение сонных и позвоночных артерий .....	67
1.10.1. Антитромботическая терапия .....	23	Литература .....	68
1.10.2. Гиперлипидемия .....	25		
1.10.3. Артериальная гипертензия .....	27		
1.10.4. Сахарный диабет .....	28		
1.10.5. Другие факторы риска развития атеросклероза экстракраниальных артерий .....	29		

## СПИСОК СОКРАЩЕНИЙ

АГ – артериальная гипертензия	ПКА – подключичная артерия
АД – артериальное давление	ПНМК – преходящее нарушение мозгового кровообращения
АКШ – аортокоронарное шунтирование	ПСТ – подключично-сонная транспозиция
БА – базилярная артерия	ПЭТ – позитронно-эмиссионная томография
БАП – баллонная ангиопластика	РКИ – рандомизированное клиническое исследование
БЦА – брахиоцефальные артерии	СА – сонная артерия
БЦС – брахиоцефальный ствол	СМА – средняя мозговая артерия
ВББ – вертебробазилярный бассейн	СМН – сосудисто-мозговая недостаточность
ВБН – вертебробазилярная недостаточность	СПШ – сонно-подключичное шунтирование
ВНОК – Всероссийское научное общество кардиологов	СРБ – С-реактивный белок
ВСА – внутренняя сонная артерия	ССВП – соматосенсорный вызванный потенциал
ВСУЗИ – внутрисосудистое ультразвуковое исследование	ТГ – триглицериды
ВЯВ – внутренние яремные вены	ТИА – транзиторная ишемическая атака
ДС – дуплексное сканирование	ТКДГ – транскраниальная доплерография
ИМ – инфаркт миокарда	ТЛБАП – транслюминальная баллонная ангиопластика
КАС – каротидная ангиопластика со стентированием	УЗДГ – ультразвуковая доплерография
КС – каротидный стеноз	УЗИ – ультразвуковое исследование
КТ – компьютерная томография	УС – ультразвуковое сканирование
КТА – компьютерно-томографическая ангиография	ФЭК – фракция экстракции кислорода
КЭА – каротидная эндартерэктомия	ХС – холестерин
ЛПВП – липопротеины высокой плотности	ЦВБ – цереброваскулярные болезни
ЛПИ – лодыжечно-плечевой индекс	ЦДС – цветное дуплексное сканирование
ЛПНП – липопротеины низкой плотности	ЦПД – церебральное перфузионное давление
ЛСК – линейная скорость кровотока	ЦПР – церебральный перфузионный резерв
МНО – международное нормализованное отношение	ЭИКМА – экстраинтракраниальный микроанастомоз
МРА – магнитно-резонансная ангиография	ЭЭГ – электроэнцефалография
МРТ – магнитно-резонансная томография	АНА – Американская ассоциация кардиологов
МСКТАГ – мультиспиральная компьютерно-томографическая ангиография	CI (confidence interval) – доверительный интервал
НМК – нарушение мозгового кровообращения	OR – коэффициент вероятности
НСА – наружная сонная артерия	PI – пульсаторный индекс (индекс Гослинга)
ОМТ – оптимальная медикаментозная терапия	PTFE – политетрафторэтилен
ОНМК – острое нарушение мозгового кровообращения	S/D – отношение систолической линейной скорости кровотока к диастолической линейной скорости кровотока (индекс Стюарта)
ОСА – общая сонная артерия	
ПА – позвоночная артерия	
ПВА – поверхностная височная артерия	
ПИ ВСА – патологическая извитость внутренней сонной артерии	

## 1. ХИРУРГИЧЕСКОЕ ЛЕЧЕНИЕ СТЕНОЗОВ СОННЫХ АРТЕРИЙ: ПОКАЗАНИЯ И МЕТОДЫ

### 1.1. Общие положения

Ишемический инсульт представляет собой серьезную угрозу для здоровья и является ведущей причиной длительной недееспособности населения в развитых странах [1–4]. Летальность от инсульта колеблется от 25 до 30% [5], а у выживших остается высокий риск развития повторного ишемического эпизода, такого как инфаркт миокарда и повторный инсульт, и смерти [6]. Риск инсульта увеличивается с каждым десятилетием жизни, и в пожилой популяции недееспособность населения будет возрастать. Атеросклероз является причиной около трети всех инсультов. Атеросклероз сосудов дуги аорты, особенно бифуркации общей сонной артерии, является главной причиной протекающих ишемических инсультов, составляя примерно 20% всех инсультов; в то же время 80% этих событий могут происходить без предшествующей симптоматики, подчеркивая необходимость превентивного обследования пациентов групп риска [8–10].

Скорость прогрессирования стенозов сонных артерий непредсказуема. Болезнь может развиваться стремительно, медленно или оставаться стабильной в течение многих лет. Современные методы лечения имеют целью замедлить прогрессирование болезни и защитить пациента от развития инсульта. Применение антиагрегантов уменьшает вероятность инсульта, а статины оказывают стабилизирующее действие на атероматозную бляшку.

Окклюзионные заболевания сонных артерий, которые не были подвергнуты хирургическому лечению, дают от 5 до 12% новых инсультов [8–11]. Эффективность каротидной эндартерэктомии (КЭА) в предупреждении инсультов у пациентов с атеросклерозом бифуркации сонной артерии достоверно установлена [12, 13]. В настоящее время КЭА является стандартом в реваскуляризации головного мозга, тогда как сравнивая с КЭА эффективность и безопасность каротидной ангиопластики со стентированием (КАС) не может считаться абсолютно доказанной. На сегодняшний день признана необходимость снижения риска операций и специальной аккредитации специалистов и учреждений, дающей право лечить заболевания экстракраниальных артерий [14, 15] и улучшения результатов медикаментозного лечения, КЭА и КАС.

В Российской Федерации, несмотря на выраженную тенденцию к снижению смертности населения от цереброваскулярных болезней (ЦВБ), они остаются одной из главных ее причин [185]. Заболеваемость ЦВБ в нашей стране в 2010 г. составила 6058,9 случаев на 100 тыс. взрослого населения, из них 734,2 впервые выявленных. Количество инфарктов мозга в 2010 г. составило 198 случаев на 100 тыс. взрослого населения. Инфаркт мозга в структуре первичной заболеваемости составляет в среднем 27% и является одной из главных причин инвалидизации.

Количество оперативных вмешательств на артериях, кровоснабжающих головной мозг, неуклонно увеличивается, и к 2010 г. достигло в Российской Федерации почти 18 тыс. Наметились тенденции к сближению взглядов неврологов, сердечно-сосудистых хирургов и специалистов по рентгенэндоваскулярным методам диагностики и лечения этой категории пациентов.

Таким образом, выбор наилучшего метода лечения как симптомных, так и бессимптомных пациентов — это

задача первостепенной важности. Воздействие новых лекарств и эндоваскулярных процедур требует осторожной переоценки существующих подходов, с тем, чтобы выработать рекомендации для институтов и практикующих врачей, занимающихся лечением заболеваний экстракраниальных артерий.

### 1.2. Классификация показаний к лечебным вмешательствам по степени доказательной эффективности

Рекомендации и основные положения ранжированы по уровню доказательности согласно критериям АНСР [16].

#### Уровень доказательности А

Базируется на результатах по крайней мере одного рандомизированного контролируемого клинического исследования, содержащегося в качественно выполненном литературном обзоре, посвященном обоснованию специфической рекомендации.

#### Уровень доказательности В

Базируется на результатах качественно выполненных клинических исследований без рандомизации хорошего качества, посвященных теме рекомендации.

#### Уровень доказательности С

Базируется на доказательствах, полученных на основании отчетов экспертных комитетов или мнениях и/или клиническом опыте признанных специалистов (то есть не имеется результатов исследований достаточного качества).

Необходимо иметь в виду, что уровни рекомендаций базируются на доступном уровне доказательств и не обязательно отражают их клиническую значимость.

В данных рекомендациях не полностью приводится классификация показаний к лечебным и диагностическим вмешательствам по степени доказательной эффективности. Это связано с тем, что многоцентровые рандомизированные исследования затрагивают только раздел по тактике ведения пациентов с экстракраниальными поражениями внутренней сонной артерии (ВСА). Разделы по диагностике и лечению интраторакальных и интракраниальных поражений сонных артерий, а также патологии позвоночных артерий, деформации и извитости ВСА не содержат классификации по степени доказательной эффективности в связи с отсутствием соответствующих исследований и публикаций в отечественной и зарубежной литературе.

Далее перечислены некоторые исследования, выполняемые в настоящее время:

- международное исследование по каротидному стентированию — The International Carotid Stenting Study (ICSS, 2010), в котором сравниваются результаты первичного стентирования с КЭА в лечении симптомных поражений каротидных стенозов;
- каротидная реваскуляризация с помощью эндартерэктомии против стентирования — The Carotid Revascularization Endarterectomy versus Stenting Trial (CREST, 2010), в котором сравниваются результаты эндоваскулярного лечения с эндартерэктомией у пациентов как с симптомными, так и с бессимптомными стенозами;
- трансатлантическое каротидное интервенционное лечение бессимптомных больных — The Transatlantic



Asymptomatic Carotid Intervention (TACIT), в котором сравниваются результаты оптимальной медикаментозной терапии в сочетании со стентированием сонных артерий или КЭА с изолированной оптимальной медикаментозной терапией в предотвращении инсульта и смерти у пациентов с бессимптомными каротидными стенозами;

- 2-е исследование по каротидной хирургии у бессимптомных больных – The Asymptomatic Carotid Surgery Trial 2 (ACST-2), в котором сравниваются результаты КЭА и стентирования сонных артерий в лечении бессимптомных каротидных стенозов;
- бессимптомные каротидные стенозы, стентирование против эндартерэктомии – The Asymptomatic Carotid stenosis, stenting versus endarterectomy Trial (ACT I), в котором сравниваются эндоваскулярное лечение с КЭА у пациентов с грубыми каротидными стенозами, не имевших симптоматики в течение 180 дней.

### 1.3. Показания к инвазивному лечению

Определение показаний к лечению пациентов с каротидными стенозами (КС) обычно основывается на анализе пяти различных аспектов:

1. неврологическая симптоматика;
2. степень стеноза сонной артерии;
3. процент осложнений и интраоперационная летальность;
4. особенности сосудистой и местной анатомии (стр. 18–20);
5. морфология бляшки сонной артерии.

В повседневной практике показания к лечению с использованием инвазивных технологий обычно основываются на 1-м и 2-м пунктах, в то время как выбор между КЭА и КАС обычно основывается на 3, 4-м и 5-м пунктах.

В России общепринятой является классификация сосудистой мозговой недостаточности А.В. Покровского (1976 г.) [172, 185].

**I степень** – асимптомное течение (отсутствие признаков ишемии мозга) на фоне доказанного клинически значимого поражения сосудов головного мозга.

**II степень** – преходящие нарушения мозгового кровообращения (ПНМК) или транзиторные ишемические атаки (ТИА), то есть возникновение очагового неврологического дефицита с полным регрессом неврологической симптоматики в срок до 24 ч.

**III степень** – так называемое хроническое течение СМН (дисциркуляторная энцефалопатия), то есть присутствие общемозговой неврологической симптоматики или хронической вертебробазилярной недостаточности без перенесенного очагового дефицита в анамнезе.

**IV степень** – перенесенный завершённый или полный инсульт, то есть существование очаговой неврологической симптоматики в течение 24 ч и более.

Следует различать инвалидизирующий (полный) и неинвалидизирующий (малый) инсульт в зависимости от степени выпадения неврологических функций после перенесенного инсульта. К пациентам с инвалидизирующим (полным) инсультом следует относить тех, у кого остаточные неврологические проявления сохраняются в виде пареза конечностей высоких степеней или пlegии, грубые речевые, зрительные и интеллектуально-мнестические нарушения (более трех баллов по шкале Рэнкина).

## 1.4. Методы диагностики стенозов сонных артерий

### 1.4.1. Ультразвуковая диагностика стенозов сонных артерий

Рентгеноконтрастная ангиография остается «золотым стандартом» в диагностике пораженных артерий. Однако на сегодняшний день наибольшее значение в диагностике и принятии клинических решений по определению показаний к оперативным вмешательствам на каротидной бифуркации имеет цветное дуплексное сканирование (ЦДС) артерий.

Методики дуплексного ультразвукового исследования объединяют 2-мерную визуализацию в реальном времени с доплеровским анализом целевых сосудов (как правило, шейный сегмент общей, внутренней и наружной сонных артерий) и измерения скорости потока крови. Метод не измеряет непосредственно диаметр артерии или стенозирующее поражение. Вместо этого, скорость потока крови используется как показатель тяжести стеноза (261–266) (Рис. 1).

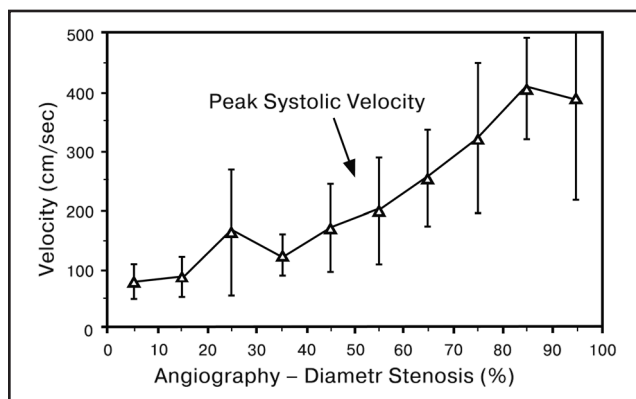


Рис 1. Пиковая систолическая скорость потока при определении степени стеноза сонной артерии.

Для оценки степени стеноза сонных артерий по данным ДС было разработано несколько схем (261, 268, 269). Пиковая систолическая скорость во внутренней сонной артерии и отношение пика систолической скорости во внутренней сонной артерии к таковому в ипсилатеральной общей сонной артерии коррелируют с ангиографически определенным артериальным стенозом.

Ультрасонография является точным методом исследования степени стеноза с оговоркой, что критический стеноз иногда может быть ошибочно принят за полную окклюзию. Как правило, при ДС определяются 2 типа поражения устья внутренней сонной артерии, один (50–69% стеноз), который представляет точку изгиба, на которой скорость потока ускоряется обычно из-за атеросклеротической бляшки, и другой (70–99% стеноз), представляющий более тяжелые неокклюзирующие поражения, хотя корреляция с ангиографическим стенозом приблизительно и варьируется в зависимости от лаборатории. В соответствии с данными консенсуса (261), при ДС 50–69% стеноз внутренней сонной артерии связан с сонографически визуализируемой бляшкой и пиковой систолической скоростью в сосуде от 125 до 230 см/с. Дополнительные критерии включают в себя соотношение пиковых систолических скоростей во внутренней сонной артерии к общей сонной артерии от 2 до 4, и конечно-диастолическую скорость во внутренней сонной артерии от 40 до 100 м/с. Неокклюзирующий стеноз внутренней сонной артерии >70% ассоциируется с пиковой

систолической скоростью более 230 см/св этом сосуде, а также бляшкой и сужением просвета, визуализируемым в серой шкале и цветовой доплеровской сонографией. Дополнительные критерии включают в себя отношение пиковой скорости во внутренней сонной артерии к общей более 4 и конечно-диастолическую скорость во внутренней сонной артерии более 100 см/с. Значительное совпадение скоростей, связанное с различной степенью стеноза, могут сделать трудноотличимым 70% стеноз от менее выраженного стеноза и предполагает применение подтверждающих методов сосудистой визуализации для более точной оценки при неясных ситуациях. Отношение скоростей потока во внутренней и общей сонной артериях может помочь различать увеличенный компенсаторный поток посредством коллатералей и истинный стеноз или окклюзию контралатеральной внутренней сонной артерии.

Ультразвуковая диагностика направлена:

1. на первичное выявление сосудистой патологии;
2. на определение дополнительных методов исследования;
3. на определение приоритетности поражения при сочетанной патологии;
4. на определение вида и условий реконструкции;
5. на контроль технического исполнения реконструкции;
6. на динамическое наблюдение.

Учитывая возможности и диагностическую ценность ультразвуковой доплерографии (УЗДГ), транскраниальной доплерографии (ТКДГ) и ультразвукового сканирования (дуплексного) (УС) для скринингового обследования асимптомных пациентов — без острых нарушений мозгового кровообращения (ТИА, инсультов) в анамнезе и хронических (дисциркуляторной энцефалопатии), не имеющих перечисленных выше показаний для ультразвукового обследования брахиоцефальных сосудов, рекомендуется:

1. УЗДГ с определением АД на обеих верхних конечностях;
2. ультразвуковое дуплексное сканирование с цветовым картированием кровотока и сонных артерий.

При выявлении патологии сонных артерий, градиента АД между руками более 20 мм рт. ст., при наличии любых очаговых или общемозговых признаков поражения (на текущий период или в анамнезе) пациенту необходимо проведение комплексного ультразвукового обследования, включающего в себя УЗДГ, ультразвуковое сканирование, ТКДГ брахиоцефальных артерий и вен. Для этого необходимо следующее:

1. измерение АД на обеих верхних конечностях (УЗДГ);
2. функциональные пробы с отведением верхних конечностей (УЗДГ) для исключения синдрома компрессии сосудисто-нервного пучка при выходе из грудной клетки (этот синдром сопровождается миофасциальной компрессией позвоночных артерий, внутренних яремных вен, компрессией подключичных артерий с формированием позвоночно-подключичного обкрадывания);
3. ротационные пробы для выявления динамической экстравазальной компрессии позвоночных артерий (УЗДГ);
4. ультразвуковое дуплексное сканирование (ДС) с цветовым картированием кровотока: дуги аорты, общих сонных, подключичных, позвоночных артерий (минимум в трех первых сегментах: до входа в канал поперечных отростков, в канале поперечных отростков, в резервной петле между I и II шейными позвонками), внутренних сонных артерий, внутренних яремных

вен (нарушения венозного оттока вызывают флебогипертензию, снижение перфузионного давления с развитием гипоксии);

5. оценка кровотока по надблоковым артериям (УЗДГ);
6. оценка скоростей и индексов периферического сопротивления кровотока (ТКДГ):
  - в интракраниальных артериях (в средних, передних, задних мозговых и в основной) с определением замкнутости виллизиева круга;
  - в сифонах внутренних сонных артерий (с исключением тандем-поражений);
  - в базальных венах Розенталя;
  - в прямом синусе;
  - в глазничной вене.

В реальной клинической практике столь громоздкий протокол обследования применим не всегда и можно ограничиться лишь исследованием артериального кровотока.

ЦДС позволяет отнести атеросклеротическую бляшку ВСА к стабильным или нестабильным, что крайне важно при определении показаний к инвазивному лечению стенозов ВСА.

Предложен ряд классификаций, в которых выделяют до пяти типов атеросклеротических бляшек, на основе их экзогенности и однородности [175–180]:

**I тип:** однородная эхонегативная («мягкая» гомогенная бляшка).

**II тип:** преимущественно эхонегативная с содержанием гипозоногенных зон более 50% (гетерогенная гипозоногенная бляшка).

**III тип:** преимущественно эхопозитивная с содержанием гиперэхогенных зон более 50% (гетерогенная гиперэхогенная бляшка).

**IV тип:** однородная эхопозитивная («плотная» гомогенная бляшка).

**V тип:** неклассифицируемая вследствие выраженно-го кальциноза, формирующего акустическую тень.

При наличии стенозов брахиоцефального ствола, общих сонных или подключичных артерий 50% и более необходимо проведение функциональных проб для выявления синдромов «обкрадывания» (реактивная гиперемия). При этом может использоваться как УЗДГ, так и ДС.

При оценке скоростей кровотока по периферическим сосудам должны учитываться особенности центральной гемодинамики (состоятельность клапанного аппарата сердца, величина фракции выброса, величина АД на момент обследования).

При сканировании дуги аорты и брахиоцефальных артерий обязательно указание на наличие аномалий отхождения, на размеры и взаиморасположение сосудов.

При наличии стенозов сонных артерий должны быть указаны:

1. степень стеноза (по диаметру и по площади поражения);
2. протяженность поражения;
3. форма атеромы: локальная, эксцентрическая, циркулярная; подрытая (одно-, двугорбая);
4. структура поражения (экзогенность и однородность), наличие внутрибляшечного кровоизлияния с оценкой целостности «покрышки» атеромы, наличие «экранирующего» эффекта;
5. характер поверхности (гладкая, с изъязвлением, с распадом);
6. линейные скорости кровотока, индексы периферического сопротивления, выраженность систолического шума.



## КЛАССИФИКАЦИЯ КАРОТИДНЫХ СТЕНОЗОВ НА ОСНОВАНИИ АУСКУЛЬТАТИВНЫХ, УЛЬТРАЗВУКОВЫХ И АНГИОГРАФИЧЕСКИХ ОСОБЕННОСТЕЙ [5]:

### 1. Ультразвуковая структура:

#### 1) экзогенность:

- эконегативная;
- гипоэкзогенная;
- мезоэкзогенная;
- экзогенная.

Возможны смешанные варианты.

#### 2) однородность:

- гомогенная;
- гетерогенная.

Возможны смешанные варианты.

### 2. Форма:

- локальная (<15 мм);
- пролонгированная (>15 мм);
- эксцентрическая;
- циркулярная;
- подрывная (одно-, двугорбая);
- экранирующая.

### 3. Характер поверхности:

- 1) гладкая;
- 2) неровная;
- 3) с распадом;
- 4) с изъязвлением;
- 5) комбинированная;
- 6) внутривалящечное кровоизлияние:
  - с деструкцией покрышки атеромы;
  - без деструкции покрышки атеромы.

### 4. Выраженность систолического шума:

- с.ш. -;
- с.ш. +;
- с.ш. ++;
- с.ш. +++.

Систолический шум соответствует аускультативным и скоростным критериям стеноза:

- + ~ 60%;
- ++ ~ 70%;
- +++ ~ 90%.

Возможность возникновения нарушений мозгового кровообращения во многом зависит от состояния церебрального перфузионного резерва, который определяется способностью системы мозгового кровообращения компенсировать гемодинамические нарушения и зависит от сочетанного действия всех анатомических и функциональных источников компенсации [190]. При этом выделяют коллатерали четырех уровней:

1. экстракраниальные;
2. артериальный круг большого мозга – виллизиев круг;
3. анастомозы поверхности мозга;
4. внутримозговые.

Для оценки церебрального перфузионного резерва (ЦПР) алгоритм обследования расширяется за счет проб, определяющих церебральную реактивность как в каротидном, так и в вертебробазилярном бассейнах. Для определения ЦПР по средним мозговым артериям используется гиперкапническая проба с произвольной задержкой дыхания и гипокапническая – гипероксическая (спонтанная гипервентиляция) с последующим определением гомеостатического диапазона [189, 192]. Для оценки перфузионного резерва в вертебробазилярном бассейне (индекс фотореактивности) фиксируются изменения ЛСК по задним мозговым артериям при световой стимуляции зрительного анализатора. Для выбора

условий хирургической реконструкции сонных артерий определяется толерантность мозга пациента к ишемии.

Заключение о патологии экстракраниальных сосудов должно заполняться в строго рубрифицированной форме. Представленный в приложениях 1.1, 1.2 вариант бланка обследования брахиоцефальных сосудов в компактной методологической и методической форме содержит минимально достаточную информацию и может обеспечивать необходимую преемственность на разных стадиях оказания пациенту квалифицированной помощи [186–192].

Подводными камнями при определении стеноза внутренней сонной артерии на основе скоростных показателей являются большая скорость у женщин, чем у мужчин, и повышенные скорости при окклюзии контралатеральной сонной артерии. Грубая артериальная извитость, высокая бифуркация сонной артерии, атероматоз, а также обширный кальциноз сосудов снижают точность ультразвукографии. Кроме того, установленные стенты снижают гибкость сосудистой стенки и могут увеличить скорость потока. Ультрасонография может не дифференцировать критический стеноз и полную артериальную окклюзию, хотя различие имеет важнейшее клиническое значение. В таких случаях внутривенное введение ультразвуковых контрастных средств может повысить точность диагностики, но безопасность этих агентов сомнительна. В дополнение технических аспектов, качество и надежность результатов исследования сильно зависит от оператора (270–278).

Несмотря на эти ограничения, УЗИ, выполненное хорошо подготовленными, опытными специалистами обеспечивает точное и относительно недорогое исследование сонных артерий. Методика действительно неинвазивная, не требует венепункции, воздействия ионизирующего излучения или потенциально нефротоксичного контрастного вещества. Хотя результаты сильно различаются между лабораториями и исследователями, чувствительность и специфичность определения или исключения 70% и более стеноза внутренней сонной артерии 85% и 90% в сравнении с обычной ангиографией (278–283).

Каждая сосудистая лаборатория должна иметь высокого качества программу, которая сравнивает результаты определения стеноза по цветовому доплеровскому исследованию с ангиографическим. Использование высококачественных сонографов и соблюдение строгих программ обеспечения качества, как это требуется для аккредитации Междисциплинарной комиссией по аккредитации сосудистых лабораторий, связано с превосходными результатами (Стандарты для аккредитации в неинвазивной сосудистой диагностике, часть II, доступно по адресу <http://www.icavl.org>). В некоторых случаях возможна оценка морфологии бляшки. Это может иметь терапевтическое значение (284), но еще не широко используется на практике. Будущий технический прогресс может привести к менее зависимым от оператора 3-мерным, с высоким разрешением артериальным визуализациям.

### 1.4.2. Магнитно-резонансная ангиография (МРА)

МРА может создавать высокого разрешения неинвазивные изображения артерий шеи. Радиочастотные характеристики сигнала текущей крови достаточно отличаются от окружающей ткани для визуализации артериального потока (296). Тем не менее, возрастает переход к МРА с контрастированием для усиления относительной

интенсивности сигнала текущей крови по сравнению с окружающими тканями, что способствует более подробной оценке артерий шеи (286–291). Медленно текущую кровь также лучше визуализировать с контрастным усилением, которое чувствительно и к скорости, и направлению кровотока. Несмотря на наличие артефактов и других ограничений, высококачественная МРА может предоставить точную анатомическую визуализацию дуги аорты, шейных и мозговых артерий (285), и может быть использована для планирования реваскуляризации без применения ионизирующего излучения.

Технологические достижения сократили время получения изображений, уменьшили артефакты, связанные с дыханием или другими движениями, и значительно улучшили качество МРА, что позволяет конкурировать с обычной ангиографией по многим вопросам, включая обследование пациентов с заболеваниями экстракраниальных сонных артерий. Системы с высокой мощностью полей, такие как 3-Тесла аппараты, более мощные градиенты и сложное программное обеспечение обуславливают лучшее качество МРА по сравнению с системами с менее мощными полями. Открытие системы магнитно-резонансной визуализации редко способны выполнять высококачественные МРА, хотя пользуются популярностью у пациентов из-за низкой мощности поля. Сравнение с ангиографией позволяют предположить, что высококачественные МРА обладают чувствительностью 97–100% и специфичностью 82–96% (286–289, 292), хотя эти оценки могут быть подвергнуты сомнению.

Сложности при диагностике при помощи МРА включают завышение степени стеноза (тем более при нативном исследовании) и неспособность дифференцировать критический стеноз и полную окклюзию. Более проблематичным является невозможность обследования значительной части пациентов, многие из которых относятся к группе высокого риска, с клаустрофобией, выраженным ожирением или при наличии несовместимых имплантированных устройств, таких как кардиостимуляторы или дефибрилляторы. С другой стороны, среди заметных преимуществ МРА в сравнении с ДС БЦА или МСКТА отмечается ее относительная нечувствительность к кальцинозу артерий. Подобно УЗИ, МРТ может быть использована для оценки атероматозных бляшек (293, 294), но польза от этого для клинической практики требует дальнейшей проверки.

Использование соединения на основе гадолиния в качестве магнитно-резонансных контрастных веществ, обуславливает более низкий уровень нефротоксичности и аллергических реакций, чем йодсодержащие рентгеноконтрастные вещества, используемые для МСКТА и обычной ангиографии. Тем не менее, применение МРА с высокими дозами контрастных веществ на основе гадолиния у пациентов с имеющейся почечной дисфункцией вызывает системный нефрогенный фиброз. Это недостаточно изученное заболевание приводит к кожному склерозу, подкожным отекам, контрактурам суставов и повреждению внутренних органов (295).

#### 1.4.3. Компьютерная томографическая ангиография (КТА)

Многосрезовую КТА (МСКТА) можно получить после внутривенного введения рентгеноконтрастного вещества из тонких, смежных аксиальных изображений. Быстрое получение изображений и обработка, непрерывное получение изображения («спиральная КТ»), и мультidetекторные системы сделали клинически значимой высококачественную КТА (297–303). Как и МРА,

КТА обеспечивает анатомическую визуализацию от дуги аорты до Виллизиева круга. Многосрезовая реконструкция и анализ позволяют обследовать даже очень извитые сосуды. В отличие от УЗИ или МРА, КТА обеспечивает прямую визуализацию просвета артерии, что важно для оценки стеноза. При выраженном стенозе объем усреднения влияет на точность измерения, так как диаметр остаточного просвета сосуда достигает предела разрешающей способности системы КТ.

Как и МРА, КТА переживает быстрое технологическое развитие. Увеличение количества числа рядов детекторов облегчает более быструю, визуализацию высокого разрешения с большим полем зрения. В клинической практике применяются 16-, 32-, 64-, 256- и 320-рядные и двойные системы (304, 305). Более медленно получающие изображения аппараты с малым количеством рядов детекторов позволяют внутривенно болюстно введенному контрасту пройти артерии и войти в капилляры и вены до окончания исследования, уменьшая тем самым визуализацию за счет усиления изображения этих структур. С другой стороны, сканеры с большим числом рядов детекторов быстрее в артериальную фазу, уменьшают дыхательные и двигательные артефакты, требуют меньшего количества контрастного вещества. Оборудование, протоколы визуализации и фактор опыта аналитика существенно влияют на точность КТА (306–309), но современные исследования положительно сравнили КТА с катетерной ангиографией при 100% чувствительности и 63% специфичности (95% ДИ от 25% до 88%); отрицательная прогностическая ценность КТА-диагностики <70% стенозов сонной артерии составила 100% (310). Тем не менее, на основании исследования, которое сравнило УЗИ, КТА и МРА с и без внутривенного контрастирования, точность неинвазивной визуализации для диагностики стеноза сонной артерии может быть в целом переоценена в литературе (311).

Потребность в довольно больших объемах йодированного контраста ограничивает применение КТА пациентам с адекватной функцией почек. Хотя проведено несколько исследований, но за рамки этого документа выходит обсуждение методов, направленных на снижение риска контраст-индуцированной нефропатии. Скорейшее получение изображения и большее число рядов детекторов позволяют решить эту проблему. Как и при сонографии, выраженный кальциноз представляет сложности при оценке степени стеноза и дифференцировке полной окклюзии и критического стеноза (312). Металлические зубные имплантаты или хирургические клипсы на шее создают артефакты, которые могут заслонить артерии шеи. Тучные или непоседливые пациенты представляют трудности для четкого исследования, но кардиостимуляторы и дефибрилляторы, имплантированных в грудную клетку не препятствуют проведению КТА сонных артерий.

Другие перфузионные методы КТ визуализации могут обеспечить дополнительную информацию о мозговом кровотоке и помочь в определении гемодинамической значимости стенозирующего поражения в экстракраниальных и интракраниальных артериях, кровоснабжающих головной мозг. Как и в случае с ДС БЦА, транскраниальной доплерографией, МРТ и радионуклидной визуализации для оценки перфузии головного мозга, не существует убедительных доказательств, что имеющиеся методы диагностики достоверно прогнозируют риск последующих инсультов, и нет никакой адекватной основы, позволяющей рекомендовать широкое применение этих методов в обследовании в целях скрининга.

#### 1.4.4. Рентгенконтрастная ангиография

Обычная цифровая ангиография остается стандартом при сравнении с другими методами исследования сосудов у пациентов с поражением экстракраниальных артерий. Существует несколько методов измерения стеноза внутренних сонных, которые дают существенно различающиеся данные при одинаковой степени анатомического сужения (Рис.2). Методика, использованная в NASCET, остается ведущей и применяется в большинстве современных клинических исследований.

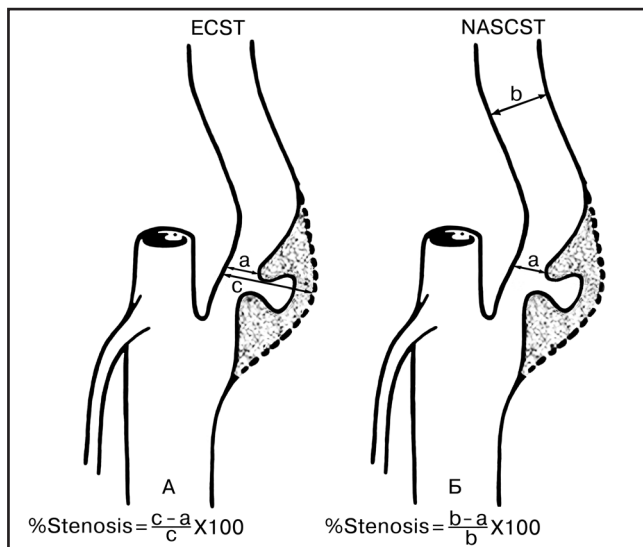


Рис. 2. Ангиографические методы определения степени стеноза сонной артерии.

Препятствиями для ангиографии, как метода скрининга, являются расходы и риски. Инсульт – самое опасное осложнение, частота которого менее 1%, когда исследование выполняется опытным специалистом (313–320). По данным ACAS71, в нескольких центрах с необычно частыми осложнениями отмечались существенно более высокие показатели инсульта (1,2%) при диагностической ангиографии. Частота осложнений в других исследованиях была существенно ниже (321), и большинство авторов считают уровень инсульта более 1% неприемлемым при диагностической ангиографии (322). Ангиография может быть предпочтительным методом диагностики поражений экстракраниальных артерий при ожирении, нарушении функции почек, или когда присутствие магнитно-металлической конструкции делает КТА или МРА технически невозможной или неинформативной. Также ангиография показана при получении противоречивых данных по результатам других неинвазивных методов диагностики. Однако, на практике катетерная ангиография не является необходимой для обследования большинства пациентов с со стенозами экстракраниальных артерий, и больше используется в качестве лечебной процедуры реваскуляризации со стентированием.

Таким образом, магнитно-резонансная ангиография (МРА) и компьютерная томография артерий (КТА) дают перспективные результаты в диагностике поражений каротидной бифуркации. Однако на достоверность неинвазивных методов диагностики в определении показаний к хирургическому и эндоваскулярному лечению стенозов сонных артерий могут влиять многие факторы. Данные литературы подтверждают, что совместное использование двух неинвазивных методик (обычно сочетания ЦДС с МРА или КТА) позволяет избежать использования рентгеноконтрастной ангио-

графии. Однако даже при использовании двух методик недостаточно точное определение степени и протяженности стеноза наблюдалось почти у 20% больных. В любом случае диагностика стенозов сонных артерий должна начинаться с ЦДС. Далее может выполняться либо МРА, либо КТА. В случае качественного выполнения этих исследований и совпадения их данных решение о хирургическом лечении может приниматься без рентгеноконтрастной ангиографии. В случае противоречий в данных исследований или недостаточной визуализации артерий выполнение рентгеноконтрастной ангиографии остается обязательным [181].

#### РЕКОМЕНДАЦИИ ПО ОПРЕДЕЛЕНИЮ ОБЪЕМА ИССЛЕДОВАНИЙ ДЛЯ ОПРЕДЕЛЕНИЯ ПОКАЗАНИЙ К ОПЕРАЦИИ

1. *Определение показаний для хирургического лечения стенозов внутренних сонных артерий возможно без выполнения рентгеноконтрастной ангиографии только на основании данных ЦДС, которое при недостаточности диагностической информации может быть дополнено мультиспиральной компьютерной ангиографией (МСКТА) или МРА.*
2. *В случае противоречий в данных неинвазивных исследований или недостаточной визуализации артерий необходимо выполнение рентгеноконтрастной ангиографии.*
3. *Предпочтительно определение степени стеноза по методике NASCET (уровень доказательности В).*

#### 1.4.5. Оценка пациентов группы риска с бессимптомным экстракраниальным поражением сонных артерий

Несмотря на то, что имеются данные рандомизированных клинических исследований, в которых говорится о положительном влиянии терапевтического лечения на больных с бессимптомным гемодинамически значимым стенозом сонных артерий, программы скрининга, направленные на выявление пациентов с бессимптомным стенозом сонных артерий в настоящее время отсутствуют. Аускультация артерий шеи является стандартной частью физикального обследования взрослых, но обнаружение шума более тесно коррелирует с системным атеросклерозом, чем со значимым стенозом сонных артерий. В самом крупном исследовании, сообщаемом о скрининге среди бессимптомных больных, распространенность стеноза сонных артерий на 35% у пациентов без шумовой симптоматики составила 6,6%, а распространенность 75% стеноза сонных артерий составила 1,2%. Несмотря на то, что чувствительность обнаружения шума на сонных артериях и положительная прогностическая ценность для гемодинамически значимого стеноза сонных артерий являются относительно низкими, однако, УЗИ может быть оправданным в некоторых группах бессимптомных пациентов с высоким риском, независимо от результатов, полученных при аускультации (323–326).

УЗИ сонных артерий является широко доступным и связано с незначительным риском и дискомфортом. Медико-экономические исследования не показали целесообразности массового скрининга взрослого населения с помощью ультразвукового дуплексного сканирования. Однако имеются доказательства целесообразности скрининга в группах риска для проведения профилактического хирургического лечения с целью уменьшения частоты развития инсультов.



Американская кардиологическая ассоциация в своих рекомендациях по первичной профилактике ишемического инсульта выступает против тотального скрининга населения для выявления бессимптомного стеноза сонных артерий в связи с отсутствием экономической эффективности, а также потенциально вредном воздействии ложно-положительных и ложно-отрицательных результатов в общей популяции, и небольшой абсолютной пользы различного рода инвазивных вмешательств. В дополнение, American Society of Neuroimaging рекомендовало проводить не тотальный скрининг, а лишь скрининг среди взрослых старше 65 лет, которые имеют три и более факторов риска развития сердечно-сосудистых заболеваний. Рекомендуется проводить скрининг среди бессимптомных пациентов с шумом над сонными артериями, которые являются потенциальными кандидатами на каротидную реваскуляризацию, и скрининг тех, кому планируется коронарное шунтирование (327–329).

В связи с тем, что атеросклероз является системным заболеванием, пациенты с экстракраниальным атеросклеротическим поражением сонных и позвоночных артерий, часто имеют атеросклероз в других артериальных бассейнах, особенно в аорте, коронарных артериях и периферических артериях. Пациенты с ЦВБ имеют повышенный риск развития инфаркта миокарда и таким образом многие пациенты со стенозом сонных артерий иногда имеют больший риск смерти от инфаркта миокарда, чем от инсульта. Коронарный атеросклероз распространен у пациентов с завершённым инсультом различного происхождения и возникает чаще у пациентов с атеросклерозом сонных или позвоночных артерий. Среди 803 умерших пациентов с неврологическими заболеваниями, подвергшихся патолого-анатомическому исследованию, атеросклеротическое поражение коронарных артерий было выявлено в 50% случаев. Два трети случаев инфаркта миокарда, найденные при вскрытии, были при жизни не диагностированы. Частота развития коронарного атеросклероза и инфаркта миокарда была схожа у пациентов с различными подтипами инсульта, но тяжесть коронарного атеросклероза была связана с тяжестью клинических проявлений ЦВБ. Факторы риска развития ЦВБ, такие как курение, гиперхолестеринемия, диабет и гипертония, такие же, как и для атеросклероза других локализаций, хотя существуют различия в их относительном вкладе в риски поражения сосудистого русла (330–341).

Толщина комплекса интима-медия стенки сонной артерии, измеренная с помощью ультразвука, также является маркером системного атеросклероза. Толщина комплекса интима-медия сонных артерий является маркером риска инфаркта миокарда и инсульта у пациентов без клинических проявлений сердечно-сосудистых заболеваний. Хотя в исследовании Framingham Heart Study коэффициенты корреляции между толщиной комплекса интима-медия стенки сонной артерии и кальцификацией коронарных артерий было  $<0,3$ . Исследование ARIC показало, что данные о толщине комплекса интима-медия стенок сонных артерий могут улучшить оценку риска сердечно-сосудистых заболеваний. В эпидемиологических исследованиях толщина комплекса интима-медия прогрессирует в среднем на  $<0,03$  мм в год. Прогрессия может быть задержана назначением ингибиторов 3-гидрокси-3-метилглутарил коэнзим А редуктазы (статинов), комбинацией колестиопола и ниацина и с помощью модификации факторов риска.

Измерение толщины комплекса интима-медия еще не стала рутинной и в настоящее время не утверждено в качестве скринингового метода выявления риска развития атеросклероза. На сегодняшний день не существует никаких рекомендаций для измерения толщины комплекса интима-медия у пациентов с атеросклеротическим стенозом сонных артерий (342–352).

## **РЕКОМЕНДАЦИИ ПО ПРОВЕДЕНИЮ УЛЬТРАЗВУКОВОГО ДУПЛЕКСНОГО СКАНИРОВАНИЯ У БЕССИМПТОМНЫХ ПАЦИЕНТОВ С ДИАГНОСТИРОВАННЫМ ИЛИ ПОДОЗРЕВАЕМЫМ СТЕНОЗОМ СОННЫХ АРТЕРИЙ**

1. У бессимптомных больных с подозрением на наличие стеноза сонных артерий рекомендуется выполнение ультразвукового дуплексного сканирования в качестве начального диагностического теста для выявления гемодинамически значимого стеноза сонных артерий. (уровень доказательности C).
2. Выполнение ультразвукового дуплексного сканирования для выявления гемодинамически значимого стеноза сонных артерий целесообразно у неврологически бессимптомных пациентов с облитерирующим атеросклерозом артерий нижних конечностей, ишемической болезнью сердца или аневризмой аорты. (уровень доказательности C).
3. Целесообразно проведение ультразвукового дуплексного сканирования для выявления гемодинамически значимого стеноза сонных артерий у бессимптомных пациентов с шумом, аускультативно выслушиваемым над сонными артериями. (уровень доказательности C).
4. Целесообразно ежегодно повторять ультразвуковое дуплексное сканирование для оценки прогрессирования или регресса заболевания у пациентов с атеросклерозом, у которых ранее был выявлен стеноз более 50%. (уровень доказательности C).
5. Выполнение ультразвукового дуплексного сканирования целесообразно у неврологически бессимптомных пациентов, старше 50 лет у которых имеются два или более из следующих факторов риска: артериальная гипертензия, гиперлипидемия, курение, семейный анамнез среди ближайших родственников со случаями проявления атеросклероза в возрасте до 60 лет, или случаев ишемического инсульта в семейном анамнезе. (уровень доказательности C).
6. Ультразвуковое дуплексное сканирование сонных артерий не рекомендуется для рутинного скрининга неврологически бессимптомных пациентов, у которых нет клинических проявлений или факторов риска развития атеросклероза. (уровень доказательности C).
7. Ультразвуковое дуплексное сканирование сонных артерий не рекомендуется для рутинного обследования пациентов с психическими расстройствами, опухолями головного мозга, дегенеративно-дистрофическими заболеваниями, инфекционными заболеваниями головного мозга и эпилепсией. (уровень доказательности C).

### **1.5. Неврологическая симптоматика и степень каротидного стеноза**

#### **1.5.1. Показания к каротидной эндартерэктомии**

Пациенты считаются симптомными (в соответствии с рандомизированными клиническими исследованиями

ми), если они перенесли ТИА или ишемический инсульт в бассейне стенозированной сонной артерии (СА) в течение последних 6 мес [17, 18]. Пациенты, имевшие грубый остаточный неврологический дефицит после перенесенного инсульта не были включены в Североамериканское исследование по КЭА у симптомных пациентов и в Европейское исследование каротидной хирургии (NASCET, ESCT). Степень стенозов у симптомных пациентов сейчас обычно рассчитывается в соответствии с критериями G. L. Moneta (NASCET): соотношение ВСА/ОСА по площади сечения 1:4 соответствует стенозу в 70% по NASCET [19], который соответствует 83% стенозу в соответствии с критериями ESCT.

Совокупность данных ESCT, NASCET и исследования Veterans Affairs в общем включала 35 000 пациентов [20]. Хирургическое лечение увеличивало 5-летний риск ипсилатерального инсульта у пациентов со стенозом менее 30% ( $n=1746$ , абсолютный риск уменьшения – 2,2%;  $p=0,05$ ), не имело эффекта у пациентов со стенозами 30–49% ( $n=1429$ , 3,2%;  $p=0,6$ ), имела минимальную пользу при стенозах 50–69% ( $n=1549$ ; 4,6%;  $p=0,04$ ) и была высоко эффективна у пациентов с 70% стенозами и более без субокклюзий ( $n=1095$ , 16,0%;  $p<0,001$ ).

Анализ совокупности данных ESCT, NASCET, включавшей 5893 пациента или 33 000 пациенто-лет, показал, что выполнение реваскуляризации в течение 2 нед после последнего ишемического события увеличивает эффективность хирургического лечения ( $p=0,009$ ) [21]. Число пациентов, нуждающихся в хирургическом лечении для предупреждения одного ипсилатерального инсульта в ближайшие 5 лет, было равно 5 для оперированных в течение 2 нед после последнего ишемического события, в то время как для оперированных в течение 12 нед этот показатель теоретически равнялся 125. После анализа отдаленных результатов наблюдения 4647 пациентов со средним сроком наблюдения 2,7 года, включенных в Исследование атеросклероза сонных артерий у неврологически асимптомных больных (ACAS), было установлено, что совокупный 5-летний риск ипсилатерального инсульта и любого периоперационного инсульта или смерти составил 5,1% для хирургических пациентов и 11% для пациентов, лечившихся консервативно (совокупное уменьшение риска составило 53%) [22]. В связи с этим экспертная группа Американской ассоциации кардиологов (АНА) присвоила класс I рекомендаций использованию КЭА для лечения бессимптомных пациентов с высокой степенью стенозов и при условии совокупного показателя частоты периоперационных инсультов и летальности в пределах 3% и ожидаемой продолжительности жизни как минимум 5 лет [14].

В исследовании ACST было рандомизировано 3120 бессимптомных пациентов, которым КЭА выполнялась или непосредственно после диагностирования стеноза, или отсроченно [23]. Комбинация риска периоперационных и непериперационных инсультов в последующие 5 лет составила 6,4 против 11,8% для всех инсультов ( $p<0,0001$ ), 3,5 против 6,1% для фатальных инсультов и инсультов со стойкими остаточными явлениями ( $p=0,004$ ) и 2,1 против 4,2% только для фатальных инсультов ( $p=0,006$ ). У бессимптомных пациентов до 75 лет с 70% стенозом СА по данным УЗИ выполнение КЭА снизило 5-летний риск с 12 до 6% (включая 3% периоперационных осложнений). В отличие от исследования ACAS в исследовании ACST была продемонстрирована польза КЭА в предотвращении всех инсультов, как

фатальных, так и инсультов без стойкого остаточного неврологического дефицита и со стойкими остаточными явлениями.

Польза от КЭА для женщин не была продемонстрирована в исследовании ACAS. В исследовании ACST у бессимптомных пациентов уменьшение абсолютного риска у женщин составило 4,1% (3,4% в группе КЭА, выполненной непосредственно после рандомизации против 7,5% с отсроченной КЭА), которое статистически не значимо ( $p=0,07$ ) [24]. У мужчин уменьшение абсолютного риска составило 8,2% (2,4 против 10,6%) со значительной пользой ( $p<0,0001$ ). Число операций для предотвращения одного инсульта составило 12 для мужчин и 24 для женщин в течение 5 лет. Более продолжительное наблюдение показало выгоду от КЭА для женщин: непосредственная опасность смерти или инсульта составила 3,7%, польза составила 1,25% в год, следовательно, в течение 3 лет уравновесивался периоперационный риск. У мужчин очевидная польза наблюдалась уже в течение 1,5 лет после КЭА.

Рекомендуемые сроки оперативного лечения зависят от степени неврологического дефицита после перенесенного инсульта по модифицированной шкале исходов инсульта Рэнкин.

#### **Модифицированная шкала Рэнкин включает пять степеней функциональной недееспособности после инсульта:**

**0 степень** – симптомы отсутствуют;

**1 степень** – незначительное уменьшение дееспособности. Несмотря на наличие симптомов пациент, продолжает выполнять все обычные обязанности и виды деятельности. У пациента имеются некоторые симптомы после перенесенного инсульта, физические или когнитивные, имеющие отношение, например, к речи, чтению или письму; двигательные или чувствительные расстройства; нарушения зрения, дефекации; эмоциональные расстройства. Но при этом пациент в состоянии выполнять весь объем работы, обязанностей, которые выполнял раньше. Нарушения выражены в незначительной степени и не ведут к ограничению активности;

**2 степень** – лёгкая потеря дееспособности. Пациент не может выполнять в полной мере всё, что выполнял раньше, но может полностью за собой ухаживать. Пациент может сам одеваться, передвигаться по окрестностям, готовить себе простую еду, есть, отправлять естественные надобности, ходить по магазинам и путешествовать недалеко от дома без посторонней помощи.

**3 степень** – средняя степень потери дееспособности. Пациент нуждается в помощи, но может самостоятельно ходить. Пациент может передвигаться самостоятельно (если нужно, используя трость или рамку для ходьбы), может сам одеваться, есть, отправлять естественные надобности. Но не может справиться с более трудными задачами.

**4 степень** – среднетяжелая степень нарушения дееспособности. Пациент не может ходить без посторонней помощи, не может полностью за собой ухаживать без посторонней помощи.

**5 степень** – тяжёлое нарушение дееспособности. Пациент прикован к постели, имеется недержание мочи. Требуется постоянный уход и внимание сиделки. Необходимо постоянное присутствие и уход сиделки в течение дня и ночью.



## РЕКОМЕНДАЦИИ ПО ТАКТИКЕ ЛЕЧЕНИЯ В ЗАВИСИМОСТИ ОТ НЕВРОЛОГИЧЕСКОЙ СИМПТОМАТИКИ И СТЕПЕНИ СТЕНОЗОВ СОННЫХ АРТЕРИЙ

1. *Оперативное лечение стенозов сонных артерий абсолютно показано у симптомных пациентов со стенозами более 60% (NASCET) [A], если частота периоперационного показателя «инсульт + летальность от инсульта» составляет в учреждении менее 3% для больных с ТИА и менее 5% для больных, перенесших инсульт. Общая летальность не должна превышать 2%. Каротидная эндартерэктомия противопоказана симптомным пациентам со стенозами менее 50% [A].*
2. *Возможно выполнение каротидной эндартерэктомии у пациентов со стенозом ВСА от 50 до 60% с учетом морфологической нестабильности атеросклеротической бляшки (изъязвление, кровоизлияние в бляшку, флотация интимы, пристеночный тромб) с учетом неврологической симптоматики – ТИА или инсульт в течение последних 6 месяцев.*
3. *Целесообразно выполнение каротидной эндартерэктомии в течение двух недель от начала последнего эпизода ОНМК при малых инсультах (не более 3 баллов по шкале исходов инсультов по модифицированной шкале Рэнкин), через 6–8 недель после полных инсультов. Каротидная эндартерэктомия может быть выполнена в течение ближайших дней после ТИА [B].*
4. *Каротидная эндартерэктомия может быть рекомендована бессимптомным пациентам со стенозами от 70 до 99%, если операционный риск составляет менее 3% [A].*

### 1.5.2. Показания к эндоваскулярным вмешательствам у симптомных пациентов со стенозами сонных артерий

В нескольких исследованиях проведено сравнение КЭА и КАС. Результаты исследования CAVATAS [25] предполагают одинаковую эффективность КАС и КЭА в предупреждении инсультов и смерти, а также сниженные частоты инсультов со стойким неврологическим дефицитом. Величина опасности для инсультов со стойкими остаточными явлениями или смерти составила 1,03 (95% CI 0,64–1,64;  $p=0,09$ ), для ипсилатеральных инсультов позднее чем 7 дней – 1,04 (0,63–1,70;  $p=0,9$ ) и для инсультов со стойкими остаточными явлениями или фатальных ипсилатеральных инсультов (когда другие причины, относящиеся к ятрогенной смертности были исключены) 1,22 (0,63–2,36;  $p=0,4$ ).

Результаты исследования SAPHIRE [26] показали, что при использовании КАС с применением защитных приспособлений серьезные нежелательные события были зарегистрированы у 12,2% пациентов в течение года в сравнении с 20,1% хирургических пациентов, и индивидуальные конечные точки показали лучшие результаты для КАС в сравнении с КЭА (смертность: 6,9 против 12,6%; инсульт: 5,7 против 7,3%; инфаркт миокарда: 2,5 против 7,9%). Следует, однако, заметить, что 70,1% пациентов, включенных в это исследование, были бессимптомными.

Результаты двух последних исследований EVA-3S [27] и SPACE [28], тем не менее, свидетельствуют в пользу преимущества КЭА в сравнении с КАС. Так, исследование EVA-3S было остановлено досрочно, поскольку частота инсультов и смертей была в 2,5 раза выше в группе больных, которым была выполнена КАС в сравнении с больными, которым была выполнена КЭА. В ходе исследования SPACE также не удалось доказать, что эффективность КАС не ниже, чем эф-

фективность хирургического лечения. В большинстве конечных точек значительно более высокие результаты получены при использовании КЭА.

Незначительное преимущество КАС в сравнении с КЭА заключалось в меньшей частоте повреждений черепных нервов. Такие повреждения могут быть выявлены более чем у 27,5% пациентов, подвергшихся КЭА в том случае, если будет выполнено детальное обследование логопедом [29]. При выполнении КЭА частота таких повреждений составила 4,9–9,0%, тогда как у пациентов, подвергшихся КАС, – 0,0–1,1% [25–27].

Метаанализ 8 рандомизированных исследований, в которых сравнили эффективность и безопасность КЭА и КАС (CAVATAS, Kendrick, Leicester, Wallstent, SAPHIRE, EVA-3S, SPACE и BACASS), выполненный Кохрейном (The Cochrane Collaboration), показал, что хирургия ассоциируется с более низкой частотой инсульта и смерти в течение 30 дней после лечения (OR: 1,39; 95% CI: 1,05–1,84;  $p=0,02$ ) и более высокой частотой невропатий черепных нервов (OR: 0,07; 95% CI: 0,03–0,20;  $p<0,01$ ) [30]. Незначительные различия были обнаружены в следующих результатах сравнения: инсульт в течение 30 дней, инфаркт миокарда (ИМ) или смерть, а также инсульт в отдаленные сроки. Авторы заключили, что современные данные не позволяют рекомендовать отойти от КЭА как метода выбора в клинической практике для соответствующих стенозов СА. В настоящее время крупные сравнительные исследования эффективности КАС и КЭА находятся в процессе завершения или набора клинического материала.

### Отдаленные результаты

В исследовании SAPHIRE специфической вторичной конечной точкой была совокупность 3-летней летальности, инсульта или инфаркта миокарда в течение 30 дней после процедуры либо смерти или ипсилатеральный инсульт между 31-м и 1080-м днями (3 года) [31]. Точка была достигнута у 24,6% пациентов в группе стентирования и у 26,9% пациентов с КЭА ( $p=0,71$ ). Среди симптомных пациентов частота случаев конечной точки была 32 и 21,7% соответственно. Однако следует учитывать, что подгруппы для анализа данных в соответствии с тем, были ли пациенты симптомными или бессимптомными, оказались проблемными в связи с малым числом пациентов и с неспецифичностью такого анализа.

Отдаленные результаты исследований EVA-3S и SPACE показали незначительную разницу между КЭА и КАС у симптомных пациентов [32, 33]. В исследовании EVA-3S количество ипсилатеральных инсультов в течение четырех лет не различалось статистически достоверно в группах КАС и КЭА. Исследование убедительно показало, что КАС так же эффективна, как и КЭА, для долгосрочного предупреждения ипсилатерального инсульта в течение как минимум первых четырех лет послеоперационного периода [32]. В исследовании SPACE частота всех периоперационных инсультов и смертей плюс ипсилатеральный ишемический инсульт в течение двух лет после процедуры составила 8,5% для КЭА и 9,2% для КАС (33).

Абсолютное количество повторных ишемических событий после периоперационного периода в течение двух лет составило 10 после КЭА (1,7%) и 12 после КАС (2,0%). Исключив тех пациентов, которые не получили специфического медикаментозного лечения, результаты были скорректированы и составили 7,6% в группе КЭА и 9,2% в группе КАС. Таким образом, отдаленные результаты SPACE показали, что, если пациенты успешно получили лечение без каких-либо осложнений, риск

инсульта очень мал и примерно одинаков у КЭА и КАС. Однако частота рестенозов была значительно выше для группы КАС.

## РЕКОМЕНДАЦИИ ПО ПРИМЕНЕНИЮ КАС У СИМПТОМНЫХ ПАЦИЕНТОВ

1. *Имеющийся уровень доказательности А показывает, что для симптомных пациентов со стенозами СА КЭА в настоящее время является методом выбора (уровень доказательности А).*
2. *КАС может быть выполнена у симптомных пациентов, если они имеют высокий хирургический риск КЭА, в центрах с высокой хирургической активностью, с частотой периоперационных инсультов и уровнем летальности, соответствующими «стандартам качества» выполнения КЭА.*

### 1.5.3. Роль эндоваскулярных вмешательств в случае бессимптомных стенозов сонных артерий

КАС и КЭА у бессимптомных пациентов. В рандомизированном исследовании SAPHIRE [26] сравнивали результаты 334 пациентов, имеющих высокий риск КЭА. Они были рандомизированы в группы КЭА и КАС, при этом 70,1% из числа этих больных были бессимптомными. Совокупная первичная конечная точка на 30-й день включала смерть, инсульт и ИМ; она была выявлена у 5,4% бессимптомных пациентов, которым была выполнена КАС, в сравнении с 10,2%, подвергнутых хирургическому лечению. Разница показателей не являлась статистически достоверной ( $p=0,20$ ). В хирургической группе повреждение черепных нервов отмечено в 4,9% случаев.

Было проведено еще одно рандомизированное исследование, включавшее только 85 пациентов, в котором сравнивали результаты КАС и КЭА у бессимптомных больных, результаты которого подтвердили их одинаковую эффективность и безопасность [34].

Имеются несколько других опубликованных работ по сопоставлению КЭА и КАС у бессимптомных больных с различными результатами. Однако ни одно из них не соответствовало условиям рандомизированных клинических исследований.

### Отдаленные результаты

Данные применения КАС у бессимптомных пациентов ограничены. В исследовании SAPHIRE совокупный показатель «инсульт+летальность» составил в течение трех лет 21,4% в группе бессимптомных пациентов, которым была выполнена КАС, и у 29,2% больных, подвергшихся КЭА [31]. Однако следует упомянуть, что в исходном дизайне исследования эти группы не были определены.

Последнее ретроспективное исследование 3179 случаев КАС, выполненных в четырех крупнейших европейских центрах, показало, что КАС является надежной процедурой для предупреждения инсульта с приемлемым числом неврологических осложнений, сравнимой с КЭА, как для симптомных, так и для бессимптомных пациентов [35]. Однако необходима дополнительная верификация этих данных в рамках рандомизированных клинических исследований.

## РЕКОМЕНДАЦИИ ПО ПРИМЕНЕНИЮ КАС У БЕССИМПТОМНЫХ ПАЦИЕНТОВ

1. *В настоящее время возможно рекомендовать выполнение КАС у бессимптомных пациентов только в цен-*

*трах с высокой хирургической активностью, с частотой периоперационных инсультов и уровнем летальности, соответствующими «стандартам качества» выполнения КЭА.*

### 1.5.4. Результаты КЭА, КАС и оптимальной медикаментозной терапии в зависимости от наличия неврологической симптоматики и степени стеноза СА

До сих пор не проведены рандомизированные клинические исследования по сопоставлению эффективности КАС с оптимальной медикаментозной терапией (ОМТ), как для симптомных, так и для бессимптомных пациентов (по аналогии с NASCET/ACST для открытой хирургии). В проводимом в настоящее время рандомизированном клиническом исследовании (РКИ) ACST-2 сравниваются результаты КЭА и КАС у неврологически асимптомных пациентов, а в РКИ TASCIT (Transatlantic Asymptomatic Carotid Intervention Trial) будет проведено сравнение изолированной ОМТ, ОМТ в сочетании с КАС и ОМТ в сочетании с КЭА у асимптомных пациентов.

Недостаток стандартизации в показаниях к выполнению КАС очевиден даже при анализе дизайна РКИ, посвященных КАС, так как в них используются разные степени стенозов в качестве показаний к выполнению КАС. В исследовании CREST [36] наименьшая степень стеноза была 50% у симптомных пациентов и 70% у бессимптомных. В исследовании SAPHIRE [26] вышеуказанные значения были 50 и 80% соответственно. Критериями включения в исследования ICCS и SPACE были симптомные каротидные стенозы 50% по NASCET [37–40]. В исследование EVA-3S включали только пациентов со стенозами 60% по NASCET [41].

### Спорные вопросы

Допущение, что пациенту может быть выполнена КАС, если у него определены показания к выполнению КЭА (стенозы СА более чем 50% у симптомных больных), на сегодняшний день не может считаться доказанным. Не определена степень стеноза СА, при котором может быть рекомендовано выполнение КАС (ни у симптомных, ни у бессимптомных пациентов).

## 1.6. Сопутствующие заболевания и пациенты высокого риска

Концепция пациентов высокого риска очень противоречива. Создается впечатление, что, если пациенты имеют критерии исключения, определенные в РКИ NASCET и ACAS, они автоматически входят в эту группу.

В соответствии с дизайном исследования SAPHIRE пациенты высокого риска с сочетанными заболеваниями имеют одну из следующих характеристик:

- хроническая сердечная недостаточность (III–IV класс по NYHA) и/или доказанная выраженная левожелудочковая дисфункция;
- необходимость в операции на открытом сердце в течение 6 нед.;
- свежий инфаркт миокарда;
- нестабильная стенокардия (III–IV класс по канадской классификации);
- серьезное поражение легких.

В исследовании SAPHIRE [26] серьезные нежелательные события (смерть, инсульт, ИМ) в течение 1 года были зафиксированы в 12,2% в группе пациентов с КАС по сравнению с 20,1% в группе пациентов с КЭА ( $p=0,053$ ). Однако осталось неизвестным, какая частота

серьезных событий была бы у пациентов, которые получали бы только ОМТ без каких-либо интервенционных процедур. В связи с этим следует учитывать отсутствие в литературе данных, доказывающих, что пациент, имеющий высокий риск для хирургического лечения, также имеет высокий риск развития инсульта при медикаментозном лечении. Таким образом, периоперационный риск инсульта или смерти более 3% у пациентов высокого хирургического риска с бессимптомными каротидными стенозами неприемлем.

Некоторые авторы разделяют кандидатов на КЭА в соответствии с критериями включения в исследование SAPHIRE или исключения из него. Сравнение случаев высокого и низкого риска КЭА демонстрирует статистически недостоверную разницу в частоте развития серьезных нежелательных событий. Авторы показывают, что КЭА может быть выполнена у пациентов высокого риска с частотой кардиальных осложнений, инсультов и смертей, не выходящей за приемлемые стандарты [42–46].

KA IIIg сравнил результаты КЭА у пациентов, которые должны были быть исключены из исследований NASCET и ACAS и были включены в исследование ARCHeR (Acculink for Revascularization of Carotids in High Risk Patients study) [47]. В большинстве опубликованных результатов исследований не было выявлено статистически значимой разницы в совокупном показателе частоты 30-дневных инсульта или смерти после КЭА в группе пациентов высокого риска в сравнении с другими группами или группами, в которых пациентам выполнялась КАС.

Возраст расценивался как фактор риска КЭА. Одним из критериев включения в исследование SAPHIRE был возраст старше 80 лет. Тем не менее, в этом исследовании было продемонстрировано, что пожилые пациенты имели более высокий риск осложнений в ходе выполнения КАС [36, 48]. В то же время последние публикации по хирургическому лечению пожилых пациентов показали примерно одинаковый риск осложнений в группах пациентов до 80 лет и старше [49, 50].

## РЕКОМЕНДАЦИИ ПО ВЫБОРУ МЕТОДА ЛЕЧЕНИЯ В ЗАВИСИМОСТИ ОТ СОПУТСТВУЮЩЕЙ ПАТОЛОГИИ

1. КЭА может быть выполнена у пациентов высокого риска с частотой инсульта, смерти и сердечных осложнений в пределах допустимых стандартов [B].
2. Для асимптомных больных с «исключительно» высоким риском (несколько сопутствующих заболеваний одновременно) наилучшая медикаментозная терапия может быть оптимальным выбором вместо инвазивных процедур [C].
3. КАС связана с высоким риском эмболизации у пожилых больных старческого возраста. КЭА может быть выполнена у пожилых пациентов без увеличения риска эмболизации и с приемлемой частотой неврологических и кардиальных осложнений [C].
4. КАС не должна предлагаться бессимптомным пациентам высокого риска, если вероятность периоперационных инсультов и уровня летальности превышает 3% [C].

### 1.7. Особенности сосудистой и местной анатомии. Строение атеросклеротических бляшек сонных артерий и риск эмболизации

Сложные поражения бифуркации ОСА с длинными, мультифокальными атеросклеротическими бляш-

ками, ангиуляция внутренней сонной артерии, распространенные атеросклеротические поражения аорты и брахицефального ствола, выраженная извитость или кальцификация ветвей дуги аорты и тяжелый кальциноз бифуркации ОСА считаются относительными противопоказаниями к КАС.

Выполнение КАС у этих пациентов допустимо только в центрах с большим объемом вмешательств, где задокументирована низкая частота периоперационного инсульта и смерти.

С другой стороны, КАС показана пациентам с контралатеральным парезом гортанного нерва, с предыдущим оперативным вмешательством на шее или с предыдущей КЭА (рестеноз), потому что частота повреждения черепных нервов при последующих хирургических вмешательствах выше. Кроме того, КАС может быть предложена пациентам с высокой бифуркацией ОСА или распространением поражения ВСА на внутричерепные отделы, когда могут иметь место сложности хирургического доступа, или у пациентов с высоким риском ишемии головного мозга во время пережатия сонной артерии (окклюзия сонной артерии на противоположной стороне и аномалии виллизиева круга). Следует учитывать, что эти положения основываются на мнении экспертов, а не на данных РКИ [7]. Следует иметь в виду, что эти анатомические особенности не играют роли в случае медикаментозного лечения. В связи с этим КАС не должна быть рекомендована при периоперационном риске более 3%.

Эхонегативные атеросклеротические бляшки приводят к образованию значительно большего количества эмболов при баллонной ангиопластике и стентировании в опытах ex-vivo. Как показало исследование ICAROS, бляшки низкой эхоплотности являются независимыми предикторами развития инсульта во время КАС [52]. Эти данные, однако, не подтверждаются дальнейшими исследованиями [53].

В то время как в ряде исследований при анализе более чем 8000 наблюдений было продемонстрировано, что эхонегативные атеросклеротические бляшки являются важным фактором, определяющим количество неврологических осложнений во время КАС [54–57], данные этих исследований не были воспроизведены в последующих работах [58–60].

Новые возможности визуализации, так же как и биологические маркеры, все чаще используются для определения нестабильных бляшек. КТ-ангиография, особенно с использованием многодетекторных сканеров, может определить плотность бляшки и другие ее особенности (кальциноз, липидные включения, фиброзную строму), а также помочь в оценке неровностей поверхности бляшки [61, 62]. МРТ помогает распознать различные компоненты бляшки, такие как липидное ядро, фиброзная капсула, внутрибляшечные кровоизлияния или тромбы [61, 63].

В настоящее время проводятся исследования по определению диагностической ценности использования МРТ с применением контрастных веществ для определения макрофагальной активности, тромбов, неоваскуляризации, активности протеаз и апоптоза [64, 65].

Позитронно-эмиссионная томография (ПЭТ) с оксид-18-флуорородоксиглюкозой может выявить метаболическую активность и, таким образом, определить воспаление [64].

Новые методики, включающие оптическую когерентную томографию и временную лазер-индуцированную флуоресцентную спектроскопию, также могут использоваться для характеристики нестабильных бляшек СА [66, 67].



Некоторые клетки, типичные для атеросклеротических бляшек, например моноцитарные макрофаги, Т-лимфоциты, активные эндотелиальные клетки и пролиферирующие гладкомышечные клетки, продуцируют и секретируют молекулы, которые могут быть определены в кровотоке и, следовательно, использованы как биомаркеры нестабильности и повреждения атеросклеротической бляшки. Такие молекулы включают: С-реактивный белок (СРБ), матричные металлопротеазы и их ингибиторы, растворимый CD40 лиганд, цитокины, окисленные липопротеины низкой плотности (ЛПНП), липопротеинассоциированные фосфолипазы А2 II типа, миелопероксидаза, моноцитарный хемоаттрактант протеин 1 и др. [68, 69].

Идентификация нестабильной бляшки с применением некоторых из этих методов может привести к отказу от выполнения КАС в пользу КЭА или к использованию защитных устройств, реверсирующих кровоток вместо фильтров, которые надо провести дистальнее стеноза. Однако вопрос об использовании различных методов защиты головного мозга в зависимости от структуры бляшки на сегодняшний день недостаточно изучен.

Некоторые авторы предполагают, что увеличение площади покрытия сосудистой стенки стентами с закрытой ячейкой может увеличивать стабилизацию атеросклеротической бляшки, тем самым повышая безопасность процедуры. Многоцентровое исследование, в котором были проанализированы результаты 3179 последовательных случаев КАС, показало, что частота поздних осложнений варьировала от 1,2 до 3,4% в зависимости от размера ячейки <2,5 мм и >0,5 мм соответственно [70]. Частота послеоперационных осложнений составляла 1,3% для стентов с закрытой ячейкой и 3,4% для стентов с открытой. Различия значимы в группе симптомных пациентов. Однако эти данные были подвергнуты сомнению в последних публикациях, где не было выявлено связи между строением стентов и неврологическими осложнениями среди 1684 пациентов, которым была выполнена КАС в 10 европейских центрах [71]. Эти исследования не были рандомизированы.

## РЕКОМЕНДАЦИИ ПО ВЫБОРУ МЕТОДА ЛЕЧЕНИЯ В ЗАВИСИМОСТИ ОТ ОСОБЕННОСТЕЙ СОСУДИСТОЙ И МЕСТНОЙ АНАТОМИИ И СТРУКТУРЫ АТЕРОСКЛЕРОТИЧЕСКОЙ БЛЯШКИ

### 1. КАС показана в случаях:

- рестеноза после ранее выполненной КЭА,
- контрлатерального пареза черепно-мозговых нервов, предыдущего хирургического вмешательства на органах шеи,
- лучевой терапии органов шеи, распространения атеросклеротического поражения на внутричерепные отделы ВСА.

### 2. КАС может быть рекомендована в случае высокого расположения бифуркации ОСА.

### 3. КАС должна выполняться с особой осторожностью при стенозе ВСА более 90% и морфологически нестабильной атеросклеротической бляшке ВСА. В этих ситуациях целесообразно использование проксимальной защиты.

### 4. КАС не рекомендуется:

- у пациентов с кальцинированными атеросклеротическими бляшками,
- при сочетании стеноза с патологической извитостью ВСА,

- с распространенным атеросклеротическим поражением дуги аорты и ее ветвей (это возможно только в центрах с высокой хирургической активностью и документированным низким периоперационным риском инсульта и смерти).

## Спорные вопросы

Устройства защиты мозга, используемые во время эндоваскулярных процедур, не могут защитить от отсроченной эмболизации. Отбор пациентов с атеросклеротическими бляшками с низким эмбологенным потенциалом существенно снижает риск отсроченных осложнений.

Нет ни одного рандомизированного исследования, продемонстрировавшего преимущество одного вида стентов перед другими (с покрытием или обычные металлические, с открытой или закрытой ячейкой) в плане уменьшения количества неврологических осложнений.

## 1.8. Техника выполнения процедур

### 1.8.1. Техника выполнения КЭА

#### 1.8.1.1. Шунтирование

Временное прекращение кровотока по сонной артерии во время выполнения КЭА может быть предотвращено с помощью временного шунта. В двух исследованиях, включавших 590 пациентов, сравнивали результаты операции КЭА с рутинным шунтированием и без шунтирования [72, 73]. В другом исследовании, включавшем 131 пациента, сравнивали результаты КЭА при использовании комбинации ЭЭГ и измерения ретроградного давления в сонной артерии с изолированным измерением ретроградного давления для определения необходимости установки временного шунта [74].

В группе пациентов с рутинным использованием временного шунта и группе с полным отказом от его применения не было зафиксировано статистически значимой разницы в частоте всех инсультов, ипсилатеральных инсультов или смертей в течение 30 дней после хирургического вмешательства, хотя данные исследований были ограничены. Также не было существенной разницы между степенью риска ипсилатерального инсульта у пациентов, отобранных для шунтирования по данным ЭЭГ в комбинации с измерением ретроградного давления, в сравнении с группой, в которой показания для применения временного шунта определялись только с помощью измерения ретроградного давления, хотя данные также были ограничены [75].

В одном крупном исследовании ECST, включавшем 1729 пациентов, не было выявлено статистически значимой разницы между риском интраоперационных осложнений в связи с использованием временного шунта, использования расширяющих заплат, интраоперационного ЭЭГ-мониторирования или типа анестезии [76].

## РЕКОМЕНДАЦИИ ПО ПОКАЗАНИЯМ К ПРИМЕНЕНИЮ ВРЕМЕННОГО ВНУТРЕННЕГО ШУНТА

### 1. Предпочтительным является селективное использование временного шунта. Для интраоперационного определения показаний к использованию временного шунта должен использоваться один из следующих методов:

- измерение ретроградного давления в ВСА,
- измерение скорости кровотока по средней мозговой артерии (СМА) с помощью ТКДГ-мониторинга, церебральная оксиметрия (уровень доказательности В).

**Спорные вопросы**

В настоящее время еще нет достаточных доказательств, полученных в ходе РКИ, в поддержку рутинного или селективного использования временного шунта во время КЭА или отказа от него. Более того, недостаточно доказательств в пользу преимущества одной из форм мониторинга перед другими для определения показаний для применения временного шунта. Необходимо проведение крупного РКИ для оценки уменьшения риска периоперационных и отсроченных осложнений, таких как смерть и инсульт, в зависимости от использования временного обходного шунта.

**1.8.1.2. Пластика заплатой или первичный шов**

Пластика артериотомии с помощью венозной или синтетической заплаты может уменьшить риск рестеноза сонной артерии и последующего ишемического инсульта в отличие от КЭА с первичным швом. В кохрейновском обзоре [77] проанализированы результаты 7 исследований [78–84], в которых пациенты были рандомизированы на группы с первичным швом, венозной или синтетической заплатой. Проанализированы результаты лечения 1127 пациентов, которым было выполнено 1307 операций. Качество исследований было не очень высоким. Сроки наблюдения пациентов варьировали от дня выписки до 5 лет. Применение заплат ассоциировалось с уменьшением риска различных видов инсульта (OR=0,33; p=0,004), ипсилатерального инсульта (OR=0,31; p=0,0008), инсульта или смерти во время периоперационного периода (OR=0,39; p=0,007) и долгосрочного периода наблюдения (OR=0,59; p=0,004). Также прослежена связь уменьшения риска периоперационных артериальных окклюзий (OR=0,15; CI 0,06–0,37; p=0,00004) и уменьшения рестенозов во время долгосрочного наблюдения в 5 исследованиях (OR=0,20; 95%; CI 0,13–0,29; p<0,00001). Размер выборки был относительно небольшой, данные получены не в ходе РКИ, были значительные потери в отдаленных наблюдениях. Очень немного артериальных осложнений, включающих кровотечения, инфекцию, повреждение черепных нервов и формирование псевдоаневризм, были зафиксированы как при использовании заплат, так и при первичном шве. Не было зафиксировано значимой корреляции между использованием заплат и риском случаев смерти от любых причин, как периоперационных, так и при долгосрочном наблюдении.

В последнем РКИ при сравнении результатов КЭА у 216 пациентов с первичным швом и у 206 пациентов с ангиопластикой полиуретановой заплатой было подтверждено значительное уменьшение рестенозов при использовании заплат и не было обнаружено различий в количестве периоперационных осложнений [85].

**РЕКОМЕНДАЦИИ ПО ИНВАЗИВНОМУ ЛЕЧЕНИЮ**

**1. При выполнении КЭА через продольную артериотомию (классическая, открытая методика) обязательной является пластика артериотомического дефекта заплатой. Использование первичного шва в такой ситуации повышает частоту рестенозов и окклюзий оперированной ВСА и связанные с ними частоту инсультов и летальности от инсультов в отдаленном периоде (уровень доказательности А).**

**1.8.1.3. Ангиопластика заплатой из различных материалов**

Некоторые хирурги, которые используют ангиопластику с заплатой во время КЭА, предпочитают использовать заплату из аутовены, другие – из синтетических материалов. В кохрейновском обзоре проанализированы результаты 8 исследований, включавших в общей сложности 1480 КЭА [78, 82, 87–92]. До 1995 г. во всех исследованиях сравнивали венозную заплату с заплатой из PTFE [78, 82, 88, 89], но в трех последних исследованиях сравнивали вену с дакроновой заплатой [90–92], а в одном исследовании – дакрон и PTFE [87]. В двух исследованиях пациенты не были достоверно рандомизированы, и только в одном они наблюдались до выписки из стационара. Оценка результатов лечения была возможна в шести исследованиях. Во всех исследованиях, кроме двух, пациенты могли быть рандомизированы дважды, и каждая сонная артерия могла быть рандомизирована в различные группы лечения. Было зафиксировано недостаточное количество интраоперационных осложнений, для того чтобы определить разницу между использованием аутовенозных и дакроновых заплат в плане развития периоперационных инсультов, смертей и артериальных осложнений. Одно из исследований, в котором сравнивали заплаты из дакрона и PTFE, выявило значительный риск комбинаций инсульта и ТИА (p=0,03) и рестенозов в течение 30 дней (p=0,01), пограничный риск периоперационного инсульта (p=0,06) и незначительное увеличение риска периоперационного тромбоза сонной артерии (p=0,1) при использовании дакрона в сравнении с PTFE.

В пяти исследованиях пациенты наблюдались дольше 30 дней. Во время наблюдения в течение более чем 1 года не обнаружилось различий между двумя типами заплат в отношении риска инсульта, смерти или артериального тромбоза. Однако общее число осложнений было небольшим. Основываясь на 15 осложнениях, зарегистрированных у 776 пациентов в 4 исследованиях, был сделан вывод о значительно меньшей частоте псевдоаневризм, связанных с применением синтетических заплат, чем при использовании аутовены (OR=0,09; CI=95%; доверительный интервал 0,02–0,49), но число включенных в исследование пациентов было незначительно, и клиническое значение этих результатов минимально.

Недавно были опубликованы результаты РКИ, в котором были включены 273 пациента. Дакроновая заплата была использована в 137 операциях, венозная – в 136 [91]. Тип заплат не влиял на риск ранних послеоперационных осложнений, не ассоциировался с увеличением риска тромбогенных осложнений в раннем послеоперационном периоде и не влиял на риск ипсилатерального или любого инсульта в течение трех лет. Однако использование дакроновых заплат ассоциировалось со значительно более высокой вероятностью рестенозов в течение трех лет с их наибольшей частотой с 6-го по 12-й месяц после хирургического вмешательства.

Данные проведенных исследований показывают, что разрыв венозной заплаты наиболее вероятен при заборе ее у лодыжки [93–95]. Следовательно, если венозная заплата используется, то представляется более оправданным использование проксимальной части подкожной вены с паха или бедра.

В качестве пластического материала могут также использоваться аутоартериальные заплаты из верхней щитовидной артерии. Преимуществами этой методики считаются уменьшение травматичности (отсутствие необходимости в дополнительном доступе для изъятия



большой подкожной вены) и себестоимости вмешательства (не требуется использования синтетических заплат). Следует отметить, что атеросклеротическое поражение верхней щитовидной артерии встречается достаточно редко, что свидетельствует о ее доступности как пластического материала [175].

## РЕКОМЕНДАЦИИ ПО ВЫБОРУ МАТЕРИАЛА ДЛЯ ЗАПЛАТЫ

1. Допустимо применение как аутовенозных заплат, так и заплат из синтетических материалов (PTFE или дакрон), биологических материалов (ксеноперикард, консервированная твердая мозговая оболочка) или аутоартериальной заплаты из верхней щитовидной артерии. Выбор материала для заплаты определяется опытом и предпочтениями оперирующего хирурга, а также традициями и опытом учреждения (уровень доказательности В).

### Спорные вопросы

Поскольку разница между результатами КЭА при использовании заплат из различных материалов невелика, требуются большие данные, чем доступны сейчас, для обоснованных выводов.

#### 1.8.1.4. Другие виды пластики при каротидной эндалтерэктомии

КЭА обычно выполняется с помощью продольной артериотомии. Эверсионная КЭА, при которой используется поперечная артериотомия и реимплантация внутренней сонной артерии, по сообщениям, ассоциируется с низким риском периоперационного инсульта и рестеноза, но увеличивает риск осложнений, связанных с дистальным отслоением интимы.

В пяти исследованиях [96–100] по сопоставлению результатов традиционной и эверсионной КЭА участвовало всего 2465 пациентов, были проанализированы результаты операций на 2589 артериях [101]. Три исследования включали двухсторонние КЭА. В одном исследовании артерий было рандомизировано больше, чем пациентов, поэтому неизвестно, сколько пациентов было рандомизировано в каждой группе, тем не менее информация о риске инсульта, смерти из этого исследования была выделена в обособленный анализ. Не было выявлено значительной разницы в частоте периоперационного инсульта и/или смерти (1,7 против 2,6%; OR—0,44; 95 против 1,7%; OR: 0,84; 95% CI 0,43–1,64) между эверсионной и традиционной техниками КЭА. Эверсионная КЭА связана со значительно более низкой частотой рестенозов более 50% в течение длительного периода наблюдения (2,5 против 5,2%; OR: 0,48; 95%, CI: 0,32–0,72). Однако нет доказательств, что эверсионная техника КЭА связана с более низким риском неврологических осложнений в сравнении с традиционной КЭА. Также нет статистически достоверных различий между эверсионной и традиционной КЭА по количеству местных осложнений. Нет данных о более выгодной себестоимости эверсионной техники КЭА. Нужно также заметить, что, когда сравнивается КЭА с заплатой (не первичный шов) и эверсионная эндалтерэктомия, нет статистически достоверной разницы между двумя техниками в отношении частоты рестенозов.

В кохрейновском обзоре утверждается, что эверсионная КЭА связана с низким риском артериальной окклюзии и рестеноза [101]. Однако число обследованных незначительно, чтобы точно оценить пользу или вред.

Уменьшение частоты рестенозов не ассоциировано с большей клинической эффективностью, в частности с уменьшением риска инсульта как в периоперационном периоде, так и в периоде отдаленного наблюдения.

Для выполнения эверсионной эндалтерэктомии могут использоваться методики ДеБейки (поперечное пересечение ОСА проксимальнее бифуркации с последующей эверсией бифуркации ОСА и начальных отделов ВСА и НСА), а также Шевалье (пересечение ВСА дистальнее конца атеросклеротической бляшки и продольной артериотомией ОСА с последующей ретроградной эверсией проксимального отрезка ВСА).

## РЕКОМЕНДАЦИЯ ПО ВЫБОРУ МЕТОДА ПЛАСТИКИ ПРИ КЭА

1. Выбор техники КЭА (открытая, эверсионная, протезирование ВСА) зависит от опыта и предпочтений конкретного хирурга. Наиболее эффективным следует считать выбор техники в зависимости от характера поражения ВСА и анатомических взаимоотношений в операционной ране (уровень доказательности А).

#### 1.8.2. Регионарная или общая анестезия

КЭА уменьшает риск инсульта у людей с недавней неврологической симптоматикой и значительными стенозами сонных артерий. Однако существует значительный периоперационный риск, который может быть уменьшен выполнением операции под местной (предпочтительнее) или под общей анестезией.

Кохрейновский обзор включил в себя 6 рандомизированных исследований [102–107], обобщивших 554 операции и 41 нерандомизированное исследование с 25 662 операциями [108]. Методологическое качество нерандомизированных исследований спорно. Одинадцать таких исследований были проспективными, 29 выполнены в последовательных сериях пациентов. В 9 нерандомизированных исследованиях количество артерий в сопоставлении с пациентами было неточным. Метаанализ нерандомизированных исследований показал, что использование местной анестезии было ассоциировано со значительным снижением случаев смерти (35 исследований), инсультов (31), инсультов или смерти (26), инфарктов миокарда (22) и легочных осложнений (7 исследований) в течение 30 дней после операции.

Метаанализ рандомизированных исследований показал, что использование местной анестезии связано со значительным уменьшением количества кровотечений (OR=0,31; 95% CI=0,12–0,79) в течение 30 дней после операции, но нет доказательств снижения случаев интраоперационных инсультов.

Однако объем исследований был небольшим, чтобы сделать однозначный вывод, а также в некоторых исследованиях результаты анализа заведомо свидетельствовали в пользу выбранного метода лечения, следовательно, они непригодны для анализа.

Исследование GALA (General Anesthesia vs Local Anesthesia) — крупнейшее рандомизированное хирургическое и анестезиологическое исследование, включившее 3526 пациентов, пролеченных в 95 центрах 24 стран [109]. Это двунаправленное, в параллельных группах, многоцентровое рандомизированное контролируемое исследование было организовано таким образом, чтобы выявить, влияет ли тип анестезии на периоперационную общую смертность и смертность от инсультов, на качество жизни в краткосрочном периоде и отсутствие инсультов и инфарктов в течение одного года наблюдения [110].

Анализ результатов [109] показал, что первичные конечные точки (инфаркт миокарда, инсульт или смерть) наблюдались (рандомизация – 30 дней после операции) в 84 из 1752 случаев (4,8%) общей анестезии и 80 из 1771 (4,5%) – местной анестезии, и эта разница не была статистически значима. Также не было различий между местной анестезией и общей анестезией для пациентов до 75 лет и старше или для пациентов высокого операционного риска. У 310 пациентов с контрлатеральной каротидной окклюзией были зарегистрированы 23 осложнения: 15 из 150 (10%) в группе с общей анестезией против 8 из 160 (5%) – с местной;  $p=0,098$ . Неврологические осложнения на контрлатеральной стороне в случае окклюзии контрлатеральной артерии были более вероятны в группе общей анестезии (54 против 29%). Таким образом, местная анестезия имеет преимущество у пациентов с контрлатеральной окклюзией.

Наблюдение в течение года в исследовании GALA показало несколько меньшую частоту выявления конечных точек у пациентов, оперированных под местной анестезией ( $p<0,094$ ). Следует отметить, что частота осложнений для групп как с общей анестезией, так и с местной была значительно ниже, чем в исследованиях NASCET и ECST, и это является свидетельством существенного улучшения результатов КЭА в последние годы.

## РЕКОМЕНДАЦИИ ПО ВЫБОРУ МЕТОДА АНЕСТЕЗИИ

1. *Обе методики – регионарная анестезия и общая одинаково безопасны. Анестезиолог и хирург по согласованию с пациентом могут определить метод анестезии, но для пациентов с контрлатеральной окклюзией ВСА в частности регионарная анестезия может быть более выгодна (уровень доказательности А).*

### 1.8.3. Контроль качества каротидной эндартерэктомии

КЭА успешно используется при атероматозном поражении сонных артерий, таким образом устраняя потенциальный источник мозговой эмболии. Со временем, однако, могут появиться гемодинамические проблемы, обусловленные недостатками техники операции или анатомическими особенностями. Эти технические ошибки приводят к непосредственным и поздним послеоперационным осложнениям, таким как рецидив симптомов сосудистой мозговой недостаточности и повторные инсульты [111]. С целью определения аномалий кровотока или дефектов интимы у пациентов, подвергшихся КЭА, и достижения нормальных показателей гемодинамики для исключения потенциально опасных периоперационных и более поздних цереброваскулярных событий необходим контроль качества КЭА. Цель такого контроля – выявление возможных технических дефектов в области вмешательства (надрывы интимы, агрегаты тромбоцитов, остаточные бляшки, швы, суживающие просвет артерии, дефекты заплат), которые могут привести к периоперационным неврологическим осложнениям и рестенозам [112, 113].

Выполнение ангиографии после КЭА для обеспечения интраоперационного контроля качества было предложено в 1968 г. F.W. Blaisdell [114]. В последние годы дуплексное сканирование, ангиоскопия и внутрисосудистое ультразвуковое исследование (ВСУЗИ) предлагаются как альтернативные безопасные и неинвазивные методы. В настоящее время нет единого мнения ни насчет необходимости выполнения рутинного интраоперационного контроля, ни насчет превосходства одного

метода над другими. Рутинная ангиография после КЭА в настоящее время не рекомендуется [115]. Индивидуальный подход в отношении каждого отдельного пациента может сделать вмешательство более безопасным.

## РЕКОМЕНДАЦИИ ПО ОЦЕНКЕ НЕПОСРЕДСТВЕННЫХ РЕЗУЛЬТАТОВ КЭА

1. *Заключительная оценка результатов КЭА целесообразна с помощью ультразвукового исследования (уровень доказательности В). Необходимость интраоперационного контроля качества КЭА должна определяться конкретной клинической ситуацией. Контроль качества выполнения КЭА перед выпиской из стационара является обязательным.*

### 1.8.4. Техника стентирования каротидных артерий

В этой части описаны основы техники эндоваскулярных процедур и их осложнения, а также предпринята попытка определить факторы, которые воздействуют на их результаты. Общеизвестно, что существует большое количество вариаций основных техник, и эта глава не является предписанием. Данные были получены из разных проанализированных публикаций.

#### 1.8.4.1. Основная техника

Основная техника проведения эндоваскулярных процедур включает в себя следующее:

1. Решение о выполнении стентирования сонных артерий (КАС) необходимо принимать мультидисциплинарной бригаде специалистов.
2. У пациентов должны быть проанализированы факторы риска; они должны получать двойную антитромботическую терапию [126].
3. Типичный доступ следует осуществлять через общую бедренную артерию (могут быть использованы прямая каротидная пункция и доступ через артерии верхней конечности) [127].
4. Необходимо ввести 5000–7500 ЕД гепарина, возможно применение гепарина под контролем активированного частичного тромбопластинового времени (АЧТВ) с увеличением АЧТВ в два раза по сравнению с нормой.
5. Длинный проводник или управляемый катетер должен быть установлен под бифуркацией сонной артерии.
6. В большинстве случаев следует использовать механическую защиту головного мозга. В настоящее время такая церебральная защита – это:
  - проксимальная окклюзия (эндоваскулярное пережатие артерии или реверсия кровотока);
  - дистальная баллонная окклюзия;
  - фильтры.
  - Ни один вид защиты мозга не продемонстрировал своего превосходства над другими [128].
7. Показано введение атропина (0,6–1,2 мг) или гликопирролата (0,6 мг) для уменьшения стимуляции каротидных барорецепторов [129].
8. Предилатацию стенозов предпринимаяют в тех случаях, когда имеется субокклюзионный стеноз, для удобства последующей установки стента.
9. Самораскрывающиеся стенты ставят с целью полностью прикрыть пораженный участок сосудистой стенки. Баллонрасширяемые стенты больше не используют ввиду опасности повреждения сосудистой стенки с дальнейшим развитием окклюзии артерии,

и ни один тип самораскрывающихся стентов не показал своего преимущества перед другими.

10. После установки стента необходимо провести постдилатацию. Предпочтительной является не полная дилатация для уменьшения риска дистальной эмболизации.
11. Затем следует убрать устройство механической защиты головного мозга.
12. Часто используют приспособления для закрытия дефекта бедренной артерии в целях уменьшения времени иммобилизации.

Залог правильного и безопасного проведения процедуры – это высокое качество изображения, которое достигается путем использования цифрового субтракционного ангиографического оборудования с мобильным столом и вращающейся лучевой трубкой. Широкое поле изображения облегчает манипуляции в большой области и позволяет в онлайн-режиме получать правильные размеры защитных устройств и стентов. В настоящее время присутствие анестезиолога или другого врача, способного обеспечить адекватный гемодинамический контроль, является обязательным.

#### 1.8.4.2. Осложнения

Наиболее частыми являются осложнения, связанные с использованием систем защиты головного мозга [130]. Спазм на стороне установки фильтра – обычное явление, но в большинстве случаев он незначителен и не нуждается в интервенционном лечении. Изредка спазм может быть настолько серьезным, что обуславливает прекращение кровотока, которое устраняют с помощью удаления фильтра из места спазма и введения спазмолитических средств (например, 200 мг нитратов) однократно.

Другими причинами прекращения кровотока (синдрома «no flow») могут быть диссекция стенки артерии, острый тромбоз стента и заполнение фильтра материальными эмболами. Ограничение кровотока вследствие диссекции лучше всего устраняется установкой стента. Острый тромбоз стента – очень редкое осложнение, и, вероятно, лучшим лечением является назначение ингибиторов GpIIb/IIIa рецепторов тромбоцитов (реопро) или тромболитиков (рекомбинантный активатор плазминогена) с предварительной установкой системы церебральной защиты. Если большой эмбол определен внутри фильтра, лучшим способом восстановления кровотока будет, вероятно, частичное закрытие и удаление фильтра, если это возможно. Если это невозможно, то вновь используются ингибиторы GpIIb/IIIa рецепторов тромбоцитов или тромболитики.

Изредка острые нарушения мозгового кровообращения случаются «на столе». При использовании систем защиты мозга очень редко причиной этого является эмбол в интракраниальных сосудах. Если эмбол, тем не менее, визуализирован с помощью ангиографии, то с успехом могут быть применены механическое разрушение, удаление или лизис эмбола, и в настоящее время нет доказательств того, что одна методика удаления эмбола лучше, чем другая. Однако обычно крупный эмбол не определяется. Механизм развития очагового неврологического дефицита, вероятнее всего, связан с микроэмболизацией. Диагноз может быть подтвержден при магнитно-резонансной томографии (МРТ), с помощью которой исключается также и внутричерепное кровоизлияние. В дальнейшем рекомендуется назначать таким пациентам антикоагулянты для уменьшения распространения тромбоза.

Гипотензия непосредственно вслед за стентированием каротидных артерий встречается у 19–51% пациентов, но обычно она преходящая и редко дает симптоматику [129, 131–134]. Снижение давления может продолжаться дольше, чем 24 ч, у 3–4% пациентов. На сегодняшний день у специалистов нет единого мнения, какие из таких пациентов нуждаются в вазопрессорах. Брадикардия также встречается достаточно часто, по сообщениям разных авторов, в 2,3–37,0% случаев использования атропина и в 23–62% без использования атропина для профилактики [129, 135–137]. Пожилой возраст, симптоматическое поражение, признаки изъязвления и кальцификация, поражение луковицы сонной артерии являются значимыми предрасполагающими факторами брадикардии во время стентирования сонных артерий. Профилактическая установка временных водителей ритма не очень популярна, а профилактическое назначение атропина дискуссионно вследствие возможных побочных эффектов, включающих тахикардию, которая увеличивает потребление кислорода сердцем.

Осложнения со стороны артериального доступа наблюдаются у 3% пациентов и включает кровотечение и артериальную окклюзию. Другие осложнения (угнетение функции почек и др.) являются общими для всех эндоваскулярных процедур.

#### 1.8.4.3. Улучшение результатов стентирования сонных артерий

##### Обучение и опыт

Несколько публикаций ICCS/SPREAD, Американского общества интервенционной и терапевтической радиологии и Американского общества нейрорадиологии и общества сосудистых хирургов сфокусировано на обучении, квалификации и общепризнанных стандартах KAC [141–143].

Обучение интервенционистов, занимающихся эндоваскулярной хирургией ветвей дуги аорты, должно включать следующие темы:

1. Теоретическое обучение основам диагностики и лечения цереброваскулярных болезней.
2. Обучение применению современных диагностических систем с использованием 3D-технологий.
3. Интервенционное обучение: совершенствование техники эндоваскулярных вмешательств с помощью специальных тренажеров.
4. Хирургическое обучение.

Совершенствование хирургической техники проведения разных видов операций должно проводиться постоянно. Это достигается выполнением необходимого минимума манипуляций ежегодно. Нужно заметить, что в рекомендациях различных обществ существует широкий разброс минимальных требований к обучению и сертификации специалистов. Общества SCAI/SVMB/SVS считают, что для квалификации рентгенэндоваскулярного хирурга требуется выполнение не менее 15 диагностических цервикocereбральных ангиограмм в качестве оперирующего хирурга, перед тем как быть допущенным к стентированию [142]. Необходимое количество исследований согласно требованиям Нейрососудистой коалиции составляет 100 качественно выполненных диагностических цервикocereбральных ангиограмм [143], тогда как ICCS/SPREAD требует 150 процедур исследования ветвей дуги аорты (как диагностических, так и интервенционных), из которых не менее 100 как ведущий хирург [135]. В среднем минимальное обучение, необходимое для получения основ квалификации и технического ма-



стерства в качестве ведущего оператора для выполнения каротидного стентирования измеряется 25 каротидными стентированиями (половина в роли ведущего хирурга) [142] и 75 исследованиями (из которых не менее 50 в качестве оператора) [141]. Симуляторы стентирования сонных артерий могут использоваться для обучения и совершенствования технических навыков, но не могут заменить личного операционного опыта.

Разнообразие стандартов обучения и сертификации отражается и на различных требованиях, предъявляемых к участникам РКИ. В исследовании SPACE требовалось 25 успешных последовательных чрескожных транслюминальных ангиопластик или стентирований [28], тогда как в исследовании EVA-3S требовалось по меньшей мере 12 каротидных стентирований или 35 стентирований ветвей дуги аорты, из которых 5 – на сонных артериях [27]. В исследованиях SAPPHIRE [26] и CREST [144] опыт интервенционалистов был таким же или выше, чем указано в других публикациях по каротидному стентированию (то есть случаи периоперационных инсультов или смертей должны были быть менее 6–8%).

### Препараты

Было проведено только одно рандомизированное контролируемое исследование, оценивающее результаты двойной антитромботической терапии при стентировании сонных артерий [145]. В этой работе аспирином в дозе 75 мг и суточное введение гепарина сравнивали с аспирином в дозе 75 мг и нагрузочной дозой клопидогрела 300 мг за 6–12 ч перед процедурой. Было доказано, что двойная антиагрегантная терапия ассоциируется со значительным снижением частоты неврологических осложнений (25 против 0%) без дополнительного увеличения геморрагических осложнений.

Оптимальная доза аспирина составляет 75–325 мг, клопидогрел – 75 мг, причем оба препарата назначаются как минимум за три дня до вмешательства [27, 28, 146–148]. В экстренных случаях 300 мг клопидогрела в один прием может быть назначено за 6–12 ч до вмешательства. Двойная антиагрегантная терапия должна продолжаться не менее 1 мес. после установки стента в сонную артерию, и предпочтительно продолжать прием препаратов до 3 мес, с учетом того что эндотелизация – это медленный процесс, требующий 28–96 дней для завершения [149].

Несмотря на отсутствие рандомизированных исследований для антитромботической терапии после стентирования каротидных артерий, доказательства, полученные во время исследований CURE и CREDO для пациентов с нестабильной стенокардией или чрескожной коронарной ангиопластикой показали, что пролонгированная двойная антиагрегантная терапия может уменьшить вероятность большого ишемического события у пациентов после каротидного стентирования [150, 151].

Подгруппы высокого риска, такие как диабетики и пациенты, имеющие в анамнезе кардиохирургические вмешательства, показали гораздо лучшие результаты с клопидогрелом по сравнению с аспирином, следовательно, эти подгруппы в особенности могут получать пользу от назначения двойной антиагрегантной терапии [152].

Считается, что положительный эффект статинов у пациентов, перенесших каротидную эндартерэктомию, это довод в пользу их эффективности для пациентов, подвергшихся стентированию сонных артерий. Однако в настоящее время нет рандомизированных или проспективных исследований в подтверждение этого. В ретроспективном обзоре К. Groschel и соавт. [153] проанализировали 180 пациентов, которым выполнялось каротид-

ное стентирование с тяжелой симптоматикой стенозов сонных артерий. Частота сердечно-сосудистых событий составила 4% среди больных, принимавших статины, и 15% ( $p < 0,05$ ) среди тех, кто статины не получал, что включало частоту инсультов 4 против 12%, смертность 0 против 2% и инфаркт миокарда 0 против 2%. В этом направлении необходимо проведение дальнейших исследований.

Вероятно, что препараты, направленные на блокирование каротидных барорецепторов, обеспечивают некоторую защиту от стойкой брадикардии и асистолии во время манипуляций на луковице сонной артерии [129].

### Системы механической церебральной защиты

На данный момент нет рандомизированных исследований, свидетельствующих о пользе систем механической церебральной защиты. Однако систематические обзоры всех исследований, посвященных осложнениям КАС, которые были опубликованы с 1990 по 2002 г., показали, что комбинация инсульта и смерти в течение 30 дней отмечалась в 1,8% случаев у пациентов, пролеченных со средствами защиты мозга, по сравнению с 5,5% случаев у пациентов без использования таковых ( $p < 0,001$ ) [154]. Обзор включал 2537 КАС без приспособлений защиты и 896 процедур с такими приспособлениями. Последний доклад Всеобщего регистра стентирования каротидных артерий зарегистрировал частоту инсульта и связанной с этой процедурой летальности 5,3% из 6753 случаев, выполненных без защиты головного мозга, в то время как соответствующая частота в 4221 случае, выполненном с церебральной защитой, составила 2,2% [155]. Публикация этих данных привела почти к повсеместному принятию повседневного использования средств церебральной защиты во время КАС.

Тем не менее последний кохрейновский метаанализ показал, что нет значимых различий по частоте смертей или инсультов между эндоваскулярным лечением с использованием церебральной протекции или без нее (OR: 0,77; 95% CI: 0,41–1,46;  $p = 0,43$ ) [30]. Метаанализ включил два исследования (EVA-3S и SPACE), ни одно из которых не рандомизировало ангиопластику по принципу использования церебральной защиты. Результаты первого проспективного рандомизированного исследования КАС с использованием дистальной церебральной защиты с помощью фильтров или без нее были недавно опубликованы и показали, что в противоположность более ранним исследованиям новые очаги повреждения головного мозга, подтвержденные с помощью МРТ, развились в 72% случаев в группе с церебральной защитой в сравнении с 44% в группе без защиты мозга ( $p = 0,09$ ) [156]. Большинство из этих повреждений были бессимптомными, а частота инсультов в обеих группах оказалась одинаковой (11%). Главным недостатком этого исследования было небольшое число клинических случаев (36 стентирований у 35 пациентов), которое было обусловлено нежеланием пациентов принять участие в исследовании в группе без церебральной защиты.

### РЕКОМЕНДАЦИИ ПО УЛУЧШЕНИЮ РЕЗУЛЬТАТОВ СТЕНТИРОВАНИЯ КАРОТИДНЫХ АРТЕРИЙ

1. КАС должны выполняться под прикрытием двойной антиагрегантной терапии (аспирин и клопидогрел) (уровень доказательности А).
2. Двойная антиагрегантная терапия должна начинаться перед КАС и продолжаться в течение 3 мес после стентирования (уровень доказательности С).

3. *Необходимо внедрение общепризнанной программы обучения специалистов по выполнению КАС (уровень доказательности В).*
4. *Использование приспособлений для защиты головного мозга во время КАС приносит пользу (уровень доказательности С).*

#### **Спорные вопросы**

1. Польза приспособлений церебральной защиты не имеет подтверждения с уровнем доказательности А.
2. Оптимальный тип защиты мозга еще требует определения.
3. Идеальный стент пока не разработан.

### **1.9. Тактика ведения пациентов с симультанным поражением периферических и сонных артерий**

Болезни периферических артерий — признак системного атеросклероза, который увеличивает риск инсульта, инфаркта миокарда и общей смертности от сердечно-сосудистых заболеваний [157–160]. Атеросклероз — это генерализованное и прогрессирующее заболевание, поражающее различные артериальные сегменты. Преимущественное поражение сонных артерий в группе симультанных пациентов велико. В ряде исследований было показано, что одновременное поражение сонных артерий (стенозы >50%) выявлялось более чем у 33% пациентов с симптомными поражениями периферических артерий [161–162]. Эти данные необходимо сравнить с результатами перекрестных и популяционных исследований, в которых частота стенозов сонных артерий > 50% колебалась от 0,8 до 8%. Гораздо большая частота, вплоть до 60%, была выявлена в группах риска, стратифицированных по наличию диабета, возрасту более 70 лет и лодыжечно-плечевому индексу (ЛПИ) <0,8 [163, 164]. Абсолютное большинство таких стенозов были бессимптомны, тем не менее клиническое ведение пациентов осложняется как в плане непосредственного подхода, так и в плане вторичной профилактики.

#### **1.9.1. Диагноз**

Подробный сбор анамнеза важен у пациентов, направленных на интервенционное лечение периферических артерий, для выявления симптомов, которые, возможно, являются признаками заболеваний сонных артерий. Клиническое и неврологическое обследование также очень важно. Оно включает как пальпацию, так и аускультацию сонных артерий. Однако необходимо осторожно интерпретировать полученные данные, поскольку шум над сонной артерией не обязательно свидетельствует о наличии значительного стеноза. Так же как и отсутствие шума не говорит о том, что артерия интактна [165].

Пациентам с недавним (менее 6 мес) инсультом или транзиторной ишемической атакой в анамнезе обязательно должно быть выполнено дуплексное обследование сонных артерий. Существует мнение, что дуплексное сканирование показано всем пациентам с сосудистыми заболеваниями, но такой широкий скрининг достаточно спорен, и соотношение цена—эффективность требует подтверждения в клинических исследованиях. В соответствии с исследованием C.S. Cina и соавт. скрининг является оправданным в подгруппах пациентов с плечелодыжечным индексом <0,4 и двумя или более сердечно-сосудистыми факторами риска [162].

Другие диагностические возможности включают магнитно-резонансную ангиографию и рентгеноконт-

растную ангиографию, но эти исследования должны быть ограничены теми случаями, когда дуплексное сканирование не дает четкого результата.

#### **1.9.2. Клиническая тактика**

Управление факторами риска — это комплекс мероприятий, включающих контроль диабета, лечение сердечной недостаточности и гипертензии. Антиагреганты и статины важны как профилактическое лечение для снижения риска эмболизации и, возможно, стабилизации бляшек.

Хирургическое лечение болезней периферических артерий не должно откладываться при наличии бессимптомных стенозов сонных артерий. Бессимптомные поражения сонных артерий в дальнейшем могут быть оперированы в соответствии с тактикой, принятой в конкретном лечебном учреждении [166].

С другой стороны, стенозы сонных артерий более 70%, послужившие причиной неврологических симптомов в течение предшествующих 6 мес, должны быть оперированы до операции на периферических артериях.

Другим возможным подходом является выполнение симультанных операций, и этот подход может быть предпочтительным для пациента. Однако не существует научных доказательств преимуществ симультанных операций.

### **РЕКОМЕНДАЦИИ ПО ЛЕЧЕНИЮ СОЧЕТАННЫХ ПОРАЖЕНИЙ ПЕРИФЕРИЧЕСКИХ И СОННЫХ АРТЕРИЙ**

1. *Наличие симптомного стеноза ВСА >70% предполагает оперативное вмешательство на экстракраниальных артериях в первую очередь перед выполнением операции по реваскуляризации нижних конечностей. Выбор порядка оперативных вмешательств при множественном поражении экстракраниальных артерий в сочетании со значимым поражением артерий нижних конечностей определяется опытом учреждения (уровень доказательности С).*

#### **1.9.3. Тактика при сочетанном поражении коронарных и сонных артерий**

Случаи значительного стенозирования сонных артерий у пациентов, подвергшихся аортокоронарному шунтированию (АКШ), колеблются от 2,8 до 22% [167, 168], тогда как 28–40% больных, подвергшихся КЭА, имеет значимое сопутствующее поражение коронарных артерий [169, 170].

В общем, пациенты с мягким или умеренным поражением коронарного русла могут подвергаться КЭА с приемлемо низким периоперационным риском. Однако у пациентов с тяжелым коронарным поражением, которое проявляется нестабильной стенокардией или III–IV функциональным классом хронической сердечной недостаточности по NYHA и симптоматическими критическими каротидными стенозами, оптимальная хирургическая тактика остается дискуссионной. Вмешательство на сонной артерии, выполненное в первую очередь, подвергает пациента повышенному риску смерти от инфаркта миокарда; вмешательства на коронарных артериях подвергают пациента повышенному риску развития периоперационного инсульта, тогда как выполнение обеих операций одновременно может привести к чрезмерному хирургическому стрессу.

Были выполнены серьезные метаанализы с целью обобщить множество разнообразных данных, опубликованных в литературе. В последнем метаанализе [171],



включавшем 97 опубликованных исследований, в котором проанализированы результаты 8972 этапных или комбинированных операций, не было отмечено значимой разницы в результатах этапного и одномоментного хирургического лечения. Комбинированный риск смерти и инсульта или инфаркта миокарда составил 10–12% для обеих стратегий. Однако в отсутствие рандомизированных исследований невозможно прийти к единому заключению относительно наилучшей тактики лечения.

Пока нет современных полностью рандомизированных исследований, разрешающих противоречия вокруг приоритетной тактики у пациентов с сочетанным множественным поражением коронарных и сонных артерий, хирургический подход должен быть индивидуализированным, основанным на анализе факторов риска для каждого отдельного пациента.

Сможет ли стентирование сонных артерий дать ответ на вопрос об оптимальной тактике при сочетанных поражениях коронарных и сонных артерий, предстоит доказать в будущем. Исследование SAPHIRE показало, что КАС имеет лучшие результаты в сравнении с КЭА у пациентов высокого риска в плане количества кардиальных осложнений [26]. Возможность выполнения рандомизированных исследований у пациентов, нуждающихся в АКШ, ограничена, хотя такие исследования необходимы для получения точных ответов.

## РЕКОМЕНДАЦИИ ПО ТАКТИКЕ ХИРУРГИЧЕСКОГО ЛЕЧЕНИЯ ПРИ СОЧЕТАННЫХ ПОРАЖЕНИЯХ КОРОНАРНЫХ И СОННЫХ АРТЕРИЙ

1. У больных с сочетанным поражением коронарных и сонных артерий, которым предстоит оперативное вмешательство по поводу ишемической болезни сердца, целесообразно на первом этапе устранить стеноз внутренней сонной артерии.
2. Однако, до тех пор, пока не будут доступны данные рандомизированных клинических исследований, хирургический подход к пациентам с сочетанным серьезным поражением коронарного и каротидного русла будет индивидуальным, основывающимся на специфическом уровне риска каждого пациента и опыте учреждения.

### 1.9.4. Динамическое наблюдение

Диспансеризацию больных, перенесших инвазивные вмешательства на экстракраниальных артериях, осуществляют неврологи и сосудистые хирурги, при этом должна быть проведена коррекция факторов риска атеросклероза и атеротромбоза:

1. антиагрегантная терапия (аспирин, курантил, клопидогрел, агренокс);
2. подбор адекватной гипотензивной терапии;
3. коррекция нарушений липидного обмена;
4. борьба с курением, пропаганда здорового образа жизни;
5. выполнение ультразвукового дуплексного сканирования один раз в 6–12 мес (Рис. 3).

## РЕКОМЕНДАЦИИ ПО НАБЛЮДЕНИЮ ПАЦИЕНТОВ

1. Все пациенты, перенесшие открытые или эндоваскулярные операции по поводу стенозов ВСА, должны находиться под динамическим наблюдением невролога и сосудистого хирурга.

Ключевые моменты международных многоцентровых рандомизированных контролируемых исследова-

ний, продолжающихся в настоящее время, касающихся результатов лечения стенозов сонных артерий, следующие: роль чрескожной транслюминальной ангиопластики и стентирования (эндоваскулярное лечение), оптимальное лечение бессимптомных стенозов сонных артерий, а также КЭА под местной или общей анестезией. Другие области исследований: профилактика послеоперационных тромбоэмболических инсультов и лечение окклюзий сонных артерий

## 1.10. Периоперационная медикаментозная терапия и коррекция факторов риска атеросклероза и атеротромбоза

### 1.10.1. Антитромботическая терапия

В соответствии с последним кохрейновским обзором антиагреганты уменьшают риск развития инсульта у пациентов, подвергшихся КЭА [116]. Существует мнение, что антиагреганты могут увеличивать количество случаев кровотечений, но в настоящее время недостаточно данных, чтобы подтвердить это их действие. Таким образом, нет необходимости отменять антиагреганты у пациентов, подвергшихся КЭА. В двойном слепом плацебоконтролируемом исследовании малые дозы ацетилсалициловой кислоты (75 мг/сут) уменьшили количество послеоперационных инсультов со стойкими остаточными явлениями в течение 1 нед [117]. По интраоперационной кровоточивости между группами различий не отмечалось. В двойном слепом рандомизированном клиническом исследовании ACE сравнили 81 мг, 325 мг, 650 мг и 1300 мг аспирина, который назначали пациентам перед КЭА и продолжали в течение 3 мес после операции [118]. Комбинированный риск инсульта, инфаркта миокарда и смерти являлся первичной конечной точкой и был ниже в группах с низкими дозировками (81 и 325 мг), чем в группах с высокими дозировками (650 и 1300 мг) как в течение 30 дней (5,4 против 7,0%;  $p < 0,7$ ), так и в течение 3 мес. после операции (6,2 против 8,4%;  $p < 0,03$ ).

Хотя клопидогрел позиционируется как препарат для предотвращения инсульта, остается не вполне понятным, как назначать это лекарство во время хирургического вмешательства. Роль клопидогрела в комбинации с аспирином в уменьшении мозговых осложнений у пациентов, подвергшихся КЭА, была изучена в исследовании D.A. Рауне и соавт. [119]. Пациенты, получившие 150 мг аспирина, были рандомизированы в две

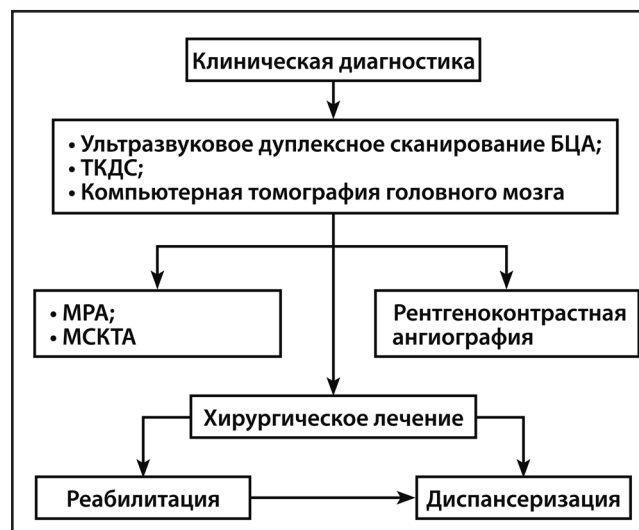


Рис. 3. Этапы диагностики и лечения больных с поражением экстракраниальных артерий.

группы по получению 75 мг клопидогрела или плацебо. Частота эмболизации по результатам транскраниальной доплерографии в первые 3 ч после хирургического вмешательства была значительно меньше в группе клопидогрела (2,2%) в сравнении с пациентами, получавшими плацебо (18,5%), то есть относительный риск уменьшился почти в 10 раз. Однако у пациентов, леченных клопидогрелом, период времени от восстановления кровотока до наложения швов на кожу (непрямой маркер гемостаза) было значительно длительнее, хотя не наблюдалось увеличения геморрагических осложнений или переливания компонентов крови.

Для пациентов, которые получают антикоагулянты (например, при фибрилляции предсердий или механических клапанах сердца), отсутствуют хорошо спланированные исследования или отчеты на материале, включающем большое количество больных для точной стратификации риска временной отмены антикоагулянтов во время хирургического вмешательства. Антикоагулянтная *bridge*-терапия гепарином или низкомолекулярными гепаринами должна использоваться у большинства пациентов, которые нуждаются во временном прекращении терапии варфарином [120]. У пациентов, которые получают варфарин с целевым уровнем международного нормализованного отношения (МНО) 2,0–3,0 или 2,5–3,5 прием варфарина прекращается за 5–6 дней до хирургического лечения, и в таком случае нормальное МНО будет достигнуто ко времени операции [121]. Исследование МНО производится за день до операции, чтобы удостовериться в его нормальном значении.

Несмотря на то, что антиагреганты снижают риск инсульта по сравнению с плацебо у пациентов с ТИА или инсультом в анамнезе (357), не было адекватных контролируемых исследований, которые доказывали бы эффективность ингибиторов-антиагрегантов для предупреждения инсульта у асимптомных больных с экстракардиальными сосудистыми заболеваниями. В одном из исследований (*Asymptomatic Cervical Bruit Study*) сравнивали аспирин в кишечнорастворимой оболочке, 325 мг ежедневно, с плацебо у неврологически асимптомных пациентов со стенозом сонных артерий более 50% по данным ДС. За двухлетний период наблюдения годовой показатель ишемических явлений и смерти от любой причины составил 12,3% в группе плацебо и 11% в группе аспирина ( $p=0,61$ ), однако, возможно размер выборки в 372 пациента недостаточен для выявления клинически достоверной разницы (362). В других исследованиях (*Veterans Affairs Cooperative Study Group* (354) и *ACAS* (354)) уровень инсультов был примерно 25 в год в группах монотерапии аспирином (353, 354, 363). Ни в одном из контролируемых исследованиях не было показано превосходства антиагрегантной терапии, кроме аспирина у асимптомных пациентов с экстракардиальными сосудистыми заболеваниями.

В рандомизированных исследованиях проводили сравнение аспирина с КЭА у пациентов с наличием симптоматики (356). В исследовании *NASCET* пациенты со стенозом более 70% имели уровень риска инсульта 24% спустя 18 месяцев, а среди тех, которые имели стеноз от 50 до 69%, уровень риска инсульта был равен 22% спустя 5 лет антиагрегантной терапии (преимущественно аспирином) и без реваскуляризации (355). В исследовании *WARSS* (*Warfarin-Aspirin Recurrent Stroke Study*) сравнивали аспирин и варфарин для предупреждения инсультов у пациентов с недавно перенесенным ОНМК (361). В подгруппе с тяжелым поражением крупных артерий (окклюзия либо стеноз), всего 259 больных,

включая экстракардиальное поражение сосудов, не было выявлено преимуществ аспирина или варфарина в течение 2 лет. Пациенты со стенозом сонных артерий, требующим операции, были исключены, что ограничивает применение результатов.

Сочетание клопидогрела и аспирина не снижали риск инсульта по сравнению с монотерапией по результатам исследований *MATCH* и *CHARISMA* (358, 364). Тем не менее, в исследовании *ESPS-2* комбинированная терапия аспирином (25 мг) и дипиридамолом пролонгированного действия (200 мг) дважды в день была более эффективной, чем монотерапия аспирином (50 мг) ежедневно у пациентов с ТИА или инсультом в анамнезе (359). Результаты по подгруппе с экстракардиальным поражением сосудов неизвестны.

В исследовании *PROFESS* сравнивали терапию аспирином в сочетании с дипиридамолом пролонгированного действия и клопидогрелом (360) у 20332 пациентов с инсультом в анамнезе. При медиане наблюдения в 2,5 года повторный инсульт возник у 9% пациентов в группе аспирин-дипиридамолом и у 8,8% в группе клопидогрела (отношение рисков (ОР) 1,01, ДИ 95%, от 0,92 до 1,11). Ни одна из назначенных схем не имела преимуществ в отношении профилактики повторного инсульта, а обобщенный показатель по риску развития инсульта, ОИМ или смерти вследствие сосудистой недостаточности был одинаковым в двух группах (13,1%). Большие геморрагические явления чаще развивались у пациентов в группе аспирина-дипиридамола (4,1%), а группе клопидогрела данный показатель составлял 3,6% (ОР 1,15, ДИ 95% от 1,00 до 1,32), включая внутричерепные кровоизлияния (ОР 1,42; ДИ 95% от 1,11 до 1,83). Общий риск повторного инсульта или большого кровоизлияния был схожим в двух группах (11,7% в группе комбинированного лечения и 11,4% в группе клопидогрела; ОР 1,03, ДИ 95% от 0,95 до 1,11) (360). Соответственно, несмотря на такую же эффективность монотерапии клопидогрелом и меньший риск кровоизлияний, чем при комбинированном лечении аспирином с дипиридамолом, различный ответ на терапию клопидогрелом в зависимости от генетических факторов и взаимодействия лекарственных средств делают индивидуальный подход при подборе терапии оптимальным для профилактики инсульта.

Не хватает адекватных мощных рандомизированных исследований по оптимальной терапии пациентов с повторными ишемиями головного мозга при получении антиагрегантов. Вследствие недостатка доказательств, врачи выбирают альтернативные антиагрегантные схемы лечения в таких случаях. Одной из причин неудач профилактики инсультов является резистентность к аспирину или клопидогрелю, что проявляется в неспособности данных препаратов ингибировать функции тромбоцитов. Отсутствует соглашение относительно функции тромбоцитов, которую необходимо избрать для проверки резистентности к аспирину или клопидогрелю. При исследовании 129 пациентов, госпитализированных с диагнозом инсульт, ТИА или экстракардиальное поражение сосудов, в 37% не была доказана дезагрегационная эффективность аспирина или клопидогрела. Резистентность к аспирину чаще проявлялась у пациентов, принимающих 81 мг ежедневно, по сравнению с теми, кто принимал 325 мг ежедневно, а также была выше при приеме препарата в кишечнорастворимой оболочке, чем аспирина без покрытия (365). Также описана резистентность к клопидогрелю (366). Его эффективность снижается, если конверсия его в актив-

ную форму системой цитохрома P450 ингибируется, что первично зависит от функции CYP2C19, а это зависит от генетических факторов или воздействия лекарств на активность CYP2C19, что неблагоприятно влияет на метаболизм клопидогреля. Как не установлено, связаны ли различия в ответах на аспирин и клопидогрель с большим риском развития инсульта, так и неизвестно, улучшает ли исход проверка или лечение резистентности.

В 2010 году, Управление по санитарному надзору за качеством пищевых продуктов и лекарственных средств США выпустило предупреждение для практикующих врачей по использованию фармакогеномного тестирования пациентов с измененным метаболизмом клопидогреля, которые вследствие этого находились в группе риска по субоптимальному клиническому ответу на клопидогрель (367, 368). Различия в ответах на клопидогрель зависят от клинических и генетических факторов; генотипирование и изучение ингибирования тромбоцитов, возможно, является уместным у пациентов с цереброваскулярными заболеваниями, у которых есть ишемические явления в анамнезе, несмотря на комплаентность к терапии клопидогрелем или у тех, у кого риск таких явлений высок. Генетические особенности в ферментах CYP, которые влияют на функции тромбоцитов, связаны с неблагоприятным исходом. Несмотря на то, что CYP2C19\*2 является наиболее частым генетическим вариантом, ассоциируемым с ослабленным ответом на клопидогрель, другие генетические полиморфизмы так же могут воздействовать на различные ответы отдельных пациентов на клопидогрель, а специфическая роль индивидуальных генетических полиморфизмов остается неизвестной.

## РЕКОМЕНДАЦИИ ПО АНТИТРОМБОТИЧЕСКОЙ ТЕРАПИИ ПАЦИЕНТОВ С АТЕРОСКЛЕРОТИЧЕСКИМ ПОРАЖЕНИЕМ ЭКСТРАКРАНИАЛЬНЫХ АРТЕРИЙ

1. *Антиагрегантная терапия аспирином в дозе от 75 до 325 мг ежедневно показана пациентам с атеросклерозом экстракраниальных артерий для профилактики ОИМ или других ишемических сердечно-сосудистых катастроф, хотя не было доказано эффективности такого лечения для профилактики инсульта у асимптомных больных (Уровень доказательности А).*
2. *Аспирин в дозе от 100 мг до 150 мг в день должен назначаться перед и после каротидной эндартерэктомии. Отмена аспирина перед КЭА нецелесообразна и повышает риск неврологических осложнений (уровень доказательности А).*
3. *Пациентам с атеросклерозом экстракраниальных артерий с ишемическим инсультом или ТИА в анамнезе, рекомендована антиагрегантная монотерапия аспирином (75–325 мг ежедневно), либо клопидогрелем (75 мг ежедневно), или комбинированное лечение аспирином в сочетании с дипиридамолом пролонгированного действия (25 и 200 мг дважды в день, соответственно) (уровень доказательности В), что является более предпочтительным, чем комбинация аспирина с клопидогрелем (уровень доказательности В). Выбор схемы антиагрегантного лечения индивидуален и зависит от факторов риска для каждого пациента, стоимости и приверженности пациента к проводимой терапии.*
4. *Антиагреганты более предпочтительны, чем оральные антикоагулянты у пациентов с атеросклерозом экстракраниальных артерий с симптомами ишемии*

*(уровень доказательности В) или без них (уровень доказательности С).*

5. *Пациентам с атеросклерозом экстракраниальных артерий, которым показана антикоагулянтная терапия, например, при фибрилляции предсердий или с механическим протезом сердечных клапанов, возможно назначение антагонистов витамина К (как например, варфарин, со средним значением МНО 2,5 (от 2,0 до 3,0)) для профилактики тромбэмболических ишемических явлений (Уровень доказательности С).*
6. *Клопидогрель или двойная антитромбоцитарная терапия может назначаться больным с мультифокальным атеросклерозом [В].*
7. *Интенсивная парентеральная антикоагулянтная терапия нефракционированным гепарином или низкомолекулярными гепаринами не показана пациентам с экстракраниальным атеросклерозом с развившимся ТИА или ОНМК по ишемическому типу (Уровень доказательности В).*
8. *Назначение клопидогреля в комбинации с аспирином не показано в течение 3 месяцев после инсульта или ТИА (Уровень доказательности В).*

### 1.10.2. Гиперлипидемия

В отношении эффекта периоперационного назначения статинов пациентам, подвергающимся КЭА, было предпринято десятилетнее исследование Университетом Джона Хопкинса [122]. Каротидная эндартерэктомия была выполнена 1566 пациентам, включая 126 человек (8%), которым выполнялось комбинированное лечение (КЭА и аортокоронарное шунтирование). Использование статинов ассоциировалось с уменьшением периоперационных инсультов (1,2 против 4,5%;  $p < 0,01$ ), смертности (0,3 против 2,1%;  $p < 0,01$ ) и длительности госпитализации (медиана: 2 против 3 дней;  $p < 0,05$ ). Периоперационное использование статинов независимо уменьшало случаи инсультов в 3 раз (OR=0,35; 95%; CI 0,15–0,85;  $p < 0,05$ ) и смерти в 5 раз (OR=0,20; 95%; CI 0,04–0,99;  $p = 0,05$ ). Уменьшение частоты периоперационных инсультов наблюдалось независимо от продолжения использования статинов в течение года после операции.

Существует два проспективных рандомизированных исследования по эффективности периоперационной терапии статинами среди пациентов, подвергшихся серьезным сосудистым операциям. В первом исследовании, выполненном А.Е. Durazzo и соавт. [123], пациенты, подвергшиеся КЭА или другому большому сосудистому вмешательству, были рандомизированы в две группы в зависимости от получения 20 мг аторвастатина или плацебо один раз в день в течение 45 сут. независимо от исходного уровня холестерина сыворотки крови. Операция на сосудах была выполнена в среднем на 30-й день после рандомизации, и пациенты проспективно наблюдались в течение 6 мес. Пациенты, получавшие статины, в этом исследовании показали трехкратное снижение (8 против 26%;  $p < 0,031$ ) частоты комбинированных сердечно-сосудистых осложнений, включая острый инфаркт миокарда, ишемический инсульт, нестабильную стенокардию и смерть в течение 6 мес. В другом проспективном нерандомизированном исследовании, выполненном О. Schouten и соавт. [124], терапия статинами была назначена пациентам за 40 дней до операции на сосудах, и лечение было продолжено, когда пациенты могли возобновить пероральный прием препаратов в послеоперационном периоде. Это исследование продемонстрировало, что терапия статинами связа-



на со значительным снижением общей конечной точки периоперационной смерти и инфаркта миокарда (8,8 против 14,7%;  $p < 0,01$ ).

Учитывая, что назначение статинов приносит пользу в периоперационном периоде посредством плейотропного и липидснижающего эффектов, терапию статинами необходимо начинать как можно раньше в преоперационном периоде [125]. В настоящее время нет объективных данных, подтверждающих преимущества лечения одним статином перед другими в периоперационном периоде.

Необходимость назначения статинов больным, перенесшим КЭА, диктуется общими закономерностями патогенеза атеросклероза. Учитывая, что больные с поражением экстракраниальных артерий относятся к больным с документированным атеросклерозом с высоким риском осложнений, целевые значения уровня холестерина (ХС) определяются согласно рекомендациям Всероссийского научного общества кардиологов (ВНОК) по лечению атеросклероза: ХС < 4,5 ммоль/л, ЛПНП < 2,0 ммоль/л, ЛПВП > 1,0 ммоль/л (у мужчин), > 1,2 ммоль/л (у женщин), ТГ < 1,7 ммоль/л [174].

Взаимоотношение между холестерином и ишемическим инсультом не столь очевидно, как между холестерином и инфарктом миокарда, и результаты популяционных исследований противоречивы. В исследовании MRFIT (Multiple Risk Factor Intervention Trial), включавшем более 350 000 мужчин, количество смертей коррелировало с уровнем холестерина сыворотки (377). Однако при проведении метаанализа 45 клинических исследований, включавшем приблизительно 450 000 больных не было выявлено ассоциации между уровнем гиперхолестеринемии и инсультом (378). В исследовании ARIC отношения между липидными величинами и частотой ишемического инсульта были слабыми (379). В то же время в проспективном когортном исследовании Women's Health Study среди 27 937 американских женщин в возрасте 45 лет и старше, уровни общего холестерина и холестерина ЛПНП были строго связаны с увеличенным риском ишемического инсульта (380). В метаанализе 61 проспективного наблюдательного исследования, проведенных в основном в Западной Европе или в Северной Америке, включающих почти из 900 000 взрослых в возрасте 40–89 лет без предыдущей болезни и риском около 12 миллионов человек-год, общий холестерин был только слабо связан со смертностью от ишемического инсульта в общей популяции в возрасте 40–59 лет, которая в значительной степени ассоциировалась с сочетанием холестерина с гипертензией (270). Кроме того, у пациентов с артериальным давлением ниже среднего позитивное отношение было замечено только в среднем возрасте. У более возрастных пациентов (70–89 лет) и с систолическим артериальным давлением > 145 мм рт.ст. общий холестерин сыворотки был обратно пропорционально связан со смертностью от геморрагического и общего инсульта (381). Эпидемиологические исследования, однако, последовательно находили связь между холестерином и каротидным атеросклерозом посредством измерения толщины ИМК (369,375,382). В Framingham Heart Study относительная частота каротидного стеноза более 25% была приблизительно 1,1 на каждые 10 мг/дл увеличения общего холестерина (374). В исследовании MESA объем липидного ядра каротидной бляшки, обнаруженной при МРТ, было строго связано с общим холестерином (383).

Липидснижающая терапия статинами уменьшает риск инсульта у пациентов с атеросклерозом (384).

В двух больших метаанализах исследовали действие статинов на риск инсульта у пациентов с ИБС или другими проявлениями атеросклероза или с высоким риском атеросклероза (385, 386). Один такой анализ 26 исследований, включающих более 90 000 пациентов, показал, что статины уменьшали риск всех инсультов приблизительно на 21% (385), со снижением риска инсульта на 15,6% на каждое 10%-ое уменьшение холестерина ЛПНП сыворотки (385). Другой метаанализ 9 исследований, включающих более 65 000 пациентов, показал 22%-ое снижение ишемического инсульта на каждые 1 ммоль/л (40 мг/дл) снижения холестерина ЛПНП сыворотки (386). Ни в одном метаанализе не было выявлено никакого воздействия пониженного холестерина ЛПНП на риск геморрагического инсульта. Рандомизированное исследование SPARCL (Stroke Prevention by Aggressive Reduction in Cholesterol Levels) проспективно сравнивало действие аторвастатина (80 мг ежедневно) против плацебо на риск инсульта среди пациентов с недавним инсультом или ТИА (376). Терапия статинами уменьшала абсолютный риск инсульта за 5 лет на 2,2%, относительную частоту всех инсультов на 16%, и относительную частоту ишемического инсульта на 22% (371). Существует несколько причин ишемического инсульта, и только ограниченное число исследований целенаправленно исследовало действие статинов на инсульт у пациентов с поражением экстракраниальных артерий. Доступные данные предполагают, что статины эффективны у этих больных. Дополнительный анализ данных в подгруппах показал неоднородный лечебный эффект на первичную конечную точку (фатальный и нефатальный инсульт) или на вторичные конечные точки у пациентов с и без каротидного стеноза (387). У пациентов с каротидным стенозом большая польза была отмечена в плане снижения всех объединенных цереброваскулярных и сердечно-сосудистых событий, и лечение аторвастатином было связано с 33% снижением риска любого инсульта (HR 0.67, 95% CI 0.47–0.94;  $p = 0.02$ ) и 43% снижением риска больших коронарных событий (HR 0.57, 95% CI 0.32–1.00;  $p = 0.05$ ). Последующая каротидная реваскуляризация уменьшалась на 56% (HR 0.44, 95% CI 0.24–0.79;  $p = 0.006$ ) в группе рандомизированных на прием аторвастатина (387). Таким образом, последовательные окончательные результаты исследований показали, что снижение липидов большими дозами аторвастатина уменьшало риск цереброваскулярных событий, в частности, и сердечно-сосудистых событий в целом у пациентов с и без каротидного стеноза, но пациенты с каротидным стенозом получили большую пользу от приема статинов (387). Статины уменьшают риск ИМ на 23% и сердечно-сосудистой смертности на 19% у пациентов с ИБС (386). Кроме того, терапия статинами уменьшает прогрессирование или вызывает регрессию каротидного атеросклероза. В Heart Protection Study было зафиксировано 50%-ое снижение каротидных эндартерэктомий у пациентов рандомизированных по терапии статинами (388). Метаанализ 9 исследований пациентов, рандомизированных по лечению статинами или контролю, показал, что действие статинов было тесно связано со снижением холестерина ЛПНП. Каждое 10% снижение холестерина ЛПНП уменьшало риск всех инсультов на 15.6% (95% CI 6.7–23.6) и каротидный ИМТ на 0.73% ежегодно (95% CI 0.27–1.19) (385). Исследование METEOR (Measuring Effort Intima-Media Thickness: An Evaluation of Rosuvastatin) показало, что в сравнении с плацебо розувастатин уменьшал прогрессирование каротидного стеноза более 2 лет у пациентов с низким

риском (389). Два исследования, включенные в мета-анализ, сравнивали более с менее интенсивной терапией статинами. В исследовании ARBITER (Arterial Biology for the Investigation of the Treatment Effects of Reducing Cholesterol) каротидный стеноз регрессировал после 12 месяцев лечения аторвастатином (80 мг ежедневно), но оставался неизменным после лечения правастатином (40 мг ежедневно) (389). Уровни холестерина ЛПНП в группах лечения аторвастатином и правастатином были  $76 \pm 23$  и  $110 \pm 30$  мг/дл, соответственно. В исследовании ASAP (Atorvastatin versus Simvastatin on Atherosclerosis Progression) у пациентов с семейной гиперхолестеринемией каротидный стеноз уменьшался после 2 лет лечения 80 мг аторвастатина ежедневно, но увеличивался у пациентов, рандомизированных по 40 мг симвастатина ежедневно.

Менее ясно уменьшают ли риск ишемического инсульта или тяжесть повреждения сонной артерии другие липид-модифицирующие методы лечения, например, не высокие дозы статинов. Среди пациентов, участвующих в Cognition Drug Project, ниацин уменьшал 15-летнюю смертность (спустя 9 лет после завершения исследования), прежде всего, уменьшая уровень смертности, вызванной коронарной болезнью, с относительно небольшой тенденцией в риске смертности, вызванной цереброваскулярной болезнью (390). В исследовании Veterans Affairs HDL Intervention у мужчин с ИБС и низким уровнем холестерина ЛПНП сыворотки гемфибозил уменьшал риск всех инсультов, которые состояли, главным образом, из ишемических инсультов (391). Фенофибрат не уменьшал частоту инсульта в исследовании FIELD (Fenofibrate Intervention and Event Lowering in Diabetes) у пациентов с диабетом (392). В исследовании CLAS (Cholesterol Lowering Atherosclerosis) комбинация холестилола и ниацина уменьшала прогрессирование каротидного стеноза (370). В исследовании ARBITER-2 у пациентов с ИБС и низким уровнем холестерина ЛПНП прогрессирование каротидного стеноза не отличалось значительно после добавления ниацина к лечению статинами по сравнению с одной только терапией статинами, хотя была тенденция, благоприятная для двойной терапии (393). В исследовании ENHANCE (Effect of Combination Ezetimibe and High-Dose Simvastatin vs Simvastatin Alone on the Atherosclerotic Process in Patients with Heterozygous Familial Hypercholesterolemia) у пациентов с семейной гиперхолестеринемией добавление эзетимиба к симвастатину не влияло на прогрессирование каротидного стеноза, чем использование одного только симвастатина.

Применение статинов для первичной профилактики инсульта по данным анализа 26 исследований (всего 95 000 пациентов) показало, что риск развития инсульта при их назначении был снижен с 3,4% до 2,7% [372]. В основном это было обусловлено снижением риска нефатальных инсультов с 2,7% до 2,1%. В настоящее время нет данных, позволяющих предположить, что применение статинов у пациентов с уровнем липопротеинов низкой плотности ниже 150 мг/дл (3,9 ммоль/л) позволяет предотвратить инсульт.

В исследовании SPARCL (Stroke Prevention by Aggressive Reduction in Cholesterol Levels) было показано снижение частоты повторных инсультов при терапии аторвастатином (РР 0,84; 95% ДИ 0,71–0,99) [394], тогда как в Исследовании Защиты Сердца (Heart Protection Study) прием симвастатина снижал частоту сосудистых событий у больных с инсультом в анамнезе, а также уменьшал частоту заболеваемости инсультом у больных с другими типами сосудистых поражений (ОР

0,76) [373]. Ни в одном исследовании не оценивалась эффективность терапии статинами при разных типах инсульта, в исследовании SPARCL не включались пациенты с предполагаемым кардиоэмболическим инсультом [373, 394]. В обоих исследованиях отмечалось умеренное увеличение риска развития геморрагического инсульта [373, 394]. Показатель абсолютного снижения риска при терапии статинами был низким (NNT 112–143 в течение 1 года). Отмена принимаемых статинов в остром периоде инсульта может увеличить риск смерти или инвалидизации [395].

## РЕКОМЕНДАЦИИ ПО ЛЕЧЕНИЮ ГИПЕРЛИПИДЕМИИ

1. *Лечение статинами рекомендуется всем пациентам с атеросклеротическим поражением экстракраниальных артерий для уменьшения холестерина липопротеинов низкой плотности (ЛПНП) ниже 100 мг/дл (Уровень доказательности В).*
2. *Лечение статинами рационально для всех пациентов с атеросклеротическим поражением экстракраниальных артерий, которые перенесли ишемический инсульт, для уменьшения уровня ЛПНП до 70 мг/дл или ниже (Уровень доказательности В).*
3. *Если при лечении статинами (включая применение статинов в высоких дозах и статинов с высокой эффективностью) не достигаются целевые цифры ЛПНП, то может применяться комбинированная липидкорректирующая терапия с применением секвестрантов желчных кислот или ниацина (Уровень доказательности В).*
4. *Для пациентов, которые не переносят статины, целесообразна липидкорректирующая терапия секвестрантами желчных кислот и/или ниацином (Уровень доказательности В).*

### 1.10.3. Артериальная гипертензия

Артериальная гипертензия увеличивает риск инсульта, и взаимосвязь между артериальным давлением и инсультом носит непрерывный характер. На каждое увеличение кровяного давления на 10 мм.рт.ст., риск инсульта увеличивается от 30 до 45 %. Наоборот, гипотензивная терапия уменьшает риск инсульта.

Метаанализ более чем 40 исследований и более 188 000 пациентов показал 33 % снижение риска инсульта на каждые 10 мм.рт.ст. снижения систолического артериального давления до 115/75 мм.рт.ст. Систематический обзор 7 рандомизированных исследований позволил обнаружить, что антигипертензивная терапия снижает риск повторного инсульта на 24 %.

Вид терапии представляется менее важным, чем терапевтический эффект.

По этим причинам, руководящие принципы «AHA/ASA для Профилактики инсульта у пациентов с ишемическим инсультом или транзиторными ишемическими атаками» рекомендует гипотензивное лечение вне острейшего периода для пациентов, которые перенесли ишемический инсульт или транзиторные ишемические атаки.

Эпидемиологические исследования, включая исследование ARIC, Cardiovascular Health Study (Исследование сердечно-сосудистого здоровья), Фрамингемское исследование и MESA (Мультиэтническое исследование атеросклероза), и другие обнаружили взаимосвязь между артериальной гипертензией и риском развития каротидного атеросклероза. Во Фрамингемском исследовании, например, был найден в 2 раза больший



риск каротидного стеноза >25% на каждое увеличение артериального систолического давления на 20 мм.рт.ст. В исследовании SHEP (the Systolic Hypertension in the Elderly Program – программа систолической гипертензии у пожилых) систолическое артериальное давление большее или равное 160 мм рт.ст., было самым значимым, независимым предиктором каротидного стеноза.

Большинство исследований по сравнению эффективности гипотензивных средств разных групп не выявили преимущества какого-либо класса препаратов [397, 398, 402].

Метаанализ 17 клинических исследований экспериментального лечения артериальной гипертензии, включавших приблизительно 50 000 пациентов, показал 38%-ое снижение риска инсульта и 40%-ое сокращение летальности при инсульте, в случае использования гипотензивной терапии. У пациентов, которые перенесли ишемический инсульт, назначение комбинации ингибитора АПФ и диуретика (индапамид) значительно уменьшало риск повторных ишемических нарушений при сравнении с плацебо среди 6105 участников, рандомизированных в исследовании PROGRESS (Preventing Strokes by Lowering Blood Pressure in Patients With Cerebral Ischemia – предотвращение инсультов путем снижения артериального давления у пациентов с церебральной ишемией). (снижение RR 28%, 95% CI 17%–38%;  $p < 0.0001$ ).

Высокое (>120/80 мм.рт.ст) артериальное давление (АД) непосредственно связано со смертностью от сердечно-сосудистых заболеваний и общей летальностью без доказательства какого-либо пороговых величин [396]. Понижение АД существенно снижает риск развития инсульта и сердечных заболеваний в зависимости от степени понижения [397–399]. Уровень АД должен быть снижен до 140/85 мм.рт.ст. или ниже [400]. Следует иметь в виду, что антигипертензивная терапия должна быть более агрессивной у пациентов с сахарным диабетом (см.далее) [401]. Для достижения вышеуказанных целевых значений АД часто требуется комбинация двух или более гипотензивных препаратов.

Протективная ценность снижения давления распространяется даже на пациентов без артериальной гипертензии, что демонстрируется в исследовании HOPE (Heart Outcomes Protection Evaluation – исследование профилактики сердечных заболеваний), в котором пациенты с системным атеросклерозом, рандомизированные к лечению рамиприлом, показали значительно более низкий риск развития инсульта, чем пациенты, получающие плацебо. (RR 0.68;  $p < 0.001$ ).

Однако у симптомных пациентов с выраженным стенозом сонных артерий не определено, является ли гипотензивная терапия полезной или приносит вред, уменьшая мозговую перфузию. У некоторых пациентов с выраженным стенозом сонных артерий, нарушения цереброваскулярной реактивности могут быть связаны с увеличением риска гомолатеральных ишемических нарушений.

В седьмом сообщении Объединенного Национального комитета по профилактике, диагностике, изучению и лечению повышенного кровяного давления (Seventh Report of the Joint National Committee for the Prevention, Detection, Evaluation, and Treatment of High Blood Pressure (JNC-7) рекомендуется снижать артериальное давление у пациентов с ишемической болезнью сердца или атеросклерозом периферических артерий, но не предложены определенные рекомендации по лечению артериальной гипертензии у пациентов с атеросклерозом экстракраниальных артерий.

В мета-анализе 7 рандомизированных контролируемых исследований по применению гипотензивных препаратов для вторичной профилактики инсультов было выявлено снижение частоты повторных инсультов после перенесенного инсульта или ТИА (ОШ 0,76; 95% ДИ 0,63–0,92) [405–409]. Снижение частоты повторных инсультов не зависело от уровня АД и характера перенесенного инсульта [290], следовательно, мониторинг и контроль уровня АД должны проводиться постоянно после инсульта или ТИА. Абсолютные цифры целевого уровня АД и степень его снижения неизвестны и должны быть индивидуализированы, однако положительные результаты достигаются при среднем снижении уровня АД на 10/5 мм.рт.ст., нормальный уровень АД должен быть определен <120/80 мм.рт.ст. [410].

## РЕКОМЕНДАЦИИ ПО ЛЕЧЕНИЮ АРТЕРИАЛЬНОЙ ГИПЕРТЕНЗИИ

1. У пациентов с атеросклеротическим поражением экстракраниальных артерий необходимо регулярно контролировать уровень артериального давления. Снижения артериального давления рекомендуется достигать путем изменения образа жизни и назначения индивидуальной фармакотерапии.
2. Гипотензивная терапия рекомендуется пациентам с артериальной гипертензией и асимптомным атеросклеротическим поражением экстракраниальных артерий с целевыми цифрами артериального давления ниже 140/90 мм.рт.ст. (Уровень доказательности А).
3. За исключением острейшего периода ишемического инсульта гипотензивная терапия показана пациентам с артериальной гипертензией и симптомным атеросклеротическим поражением экстракраниальных артерий. Однако при проведении гипотензивной терапии следует учитывать риск усиления церебральной ишемии при артериальном давлении ниже 140/90 мм рт.ст. (Уровень доказательности С).

### 1.10.4. Сахарный диабет

Риск ишемического инсульта у пациентов с диабетом увеличен в 2–5 раз (408–410) по сравнению с пациентами без диабета. Исследователи Cardiovascular Health Study сообщили, что повышенный уровень глюкозы натощак и после стимуляции связан с увеличенным риском инсульта (421), и диабет ассоциировался с утолщением комплекса интима-медиа сонных артерий (КИМ) и тяжестью каротидного стеноза.

В Insulin Resistance Atherosclerosis Study диабет и уровень глюкозы натощак были связаны с толщиной КИМ СА, и толщина КИМ СА прогрессировала в два раза быстрее у пациентов с диабетом, чем у таковых без диабета (411–413). Точно так же в исследовании ARIC диабет был связан с увеличением толщины КИМ (403, 410, 414), в исследовании Rotterdam диабет был предиктором прогрессирования каротидного стеноза (415). В исследовании EDIC (Epidemiology of Diabetes Interventions and Complications) увеличение толщины КИМ было больше у пациентов с диабетом, чем у таковых без диабета (416) и меньше у пациентов с диабетом, получающих интенсивную инсулинотерапию, чем у таковых, леченных таблетированными препаратами.

В нескольких рандомизированных исследованиях изучали влияние интенсивного контроля глюкозы на сосудистые события, включая инсульт в качестве

вторичной конечной точки. В исследовании United Kingdom Prospective Diabetes интенсивное лечение, направленное на стабилизацию уровня глюкозы крови, в сравнении с обычным лечением, не влияло на риск инсульта у пациентов с диабетом 2 типа (417). В исследованиях ACCORD (Action to Control Cardiovascular Risk in Diabetes) (286) и ADVANCE (Action in Diabetes and Vascular Disease Preterax and Diamiron MR Controlled Evaluation) (406) интенсивное лечение для достижения гликогемиоглобина  $<6,0\%$  и  $<6,5\%$ , соответственно, не уменьшало риск инсульта у пациентов с сахарным диабетом 2 типа по сравнению с традиционным лечением. У пациентов с диабетом 1 типа интенсивная инсулинотерапия уменьшала частоту нефатального ИМ, инсульта, или смертности из-за сердечно-сосудистых заболеваний на 57% во время длительного наблюдения в исследовании DDCT (Diabetes Control and Complications Trial), но абсолютный риск снижения составлял  $<1\%$  в течение 17 лет наблюдения. Эти наблюдения предполагают, что необходимо было бы пролечить 700 пациентов в течение 17 лет, чтобы предотвратить сердечно-сосудистые события у 19 пациентов. Количество больных пролеченных ежегодно, чтобы предотвратить единственный случай, равняется 626 (418). О воздействиях на фатальные и нефатальные инсульты не сообщалось отдельно. По крайней мере, столь же важен, как лечение гипергликемии, агрессивный контроль других подающих изменение факторов риска у пациентов с диабетом. В исследовании UK-TIA (United Kingdom Transient Ischemic Attack) лечение гипертензии было более эффективно, чем контроль глюкозы крови, в уменьшении частоты повторного инсульта (419). У пациентов с диабетом 2 типа с нормальными уровнями холестерина ЛПНП сыворотки назначение 10 мг аторвастатина ежедневно было безопасно и эффективно при снижении риска сердечно-сосудистых событий на 37% и инсульта на 48% (407). Хотя тяжесть каротидного атеросклероза не была установлена в когорте исследования, результаты предполагают, что назначение статина может быть полезно у пациентов с диабетом даже в тех случаях, когда уровень липидов сыворотки не повышен. Другие липидкорректирующие препараты, такие как фибраты не приносят подобную пользу в этой ситуации (404, 420).

Как уже указывалось выше, гипотензивная терапия у больных с сахарным диабетом должна проводиться более агрессивно. Артериальное давление у пациентов с сахарным диабетом следует поддерживать ниже 130/80 мм.рт.ст [401].

Исследование эффективности глюкозоснижающей терапии у пациентов, перенесших инсульт было проведено в ходе проспективного, двойного слепого рандомизированного исследования PROactive, в которое было включено 5238 пациентов с сахарным диабетом 2 типа с анамнезом макрососудистых осложнений, которые получали пиоглитазон или плацебо. Среди больных после перенесенного инсульта ( $n=486$  в группе, получавшей пиоглитазон,  $n=498$  в группе плацебо) была выявлена тенденция к снижению комбинированного показателя смерти и сосудистых событий (PP 0,78; 95% ДИ 0,60–1,02;  $P=0,067$ ) в группе, получавшей пиоглитазон. При вторичном анализе было выявлено, что прием пиоглитазона снижал частоту фатального или нефатального инсульта (PP 0,53; 95% ДИ 0,34–0,85;  $P=0,0085$ ) и смерти от сердечно-сосудистых событий.

## РЕКОМЕНДАЦИИ ПО ЛЕЧЕНИЮ САХАРНОГО ДИАБЕТА У ПАЦИЕНТОВ С АТЕРОСКЛЕРОТИЧЕСКИМ ПОРАЖЕНИЕМ ЭКСТРАКРАНИАЛЬНЫХ АРТЕРИЙ

1. Диета, физические упражнения и глюкозоснижающие препараты могут быть полезными для пациентов с сахарным диабетом и атеросклерозом экстракраниальных артерий. Однако, польза для профилактики инсульта интенсивной глюкозоснижающей терапии до уровня гликогемиоглобина A1c менее, чем 7.0%, не была установлена (уровень доказательности А)
2. Назначение липидснижающих препаратов группы статинов в дозировке достаточной, чтобы уменьшить холестерин ЛПНП до уровня 70 мг/дл или ниже рационально у пациентов с сахарным диабетом и атеросклерозом экстракраниальных артерий для предотвращения ишемического инсульта и других ишемических сердечно-сосудистых нарушений. (уровень доказательности В)

### 1.10.5. Другие факторы риска развития атеросклероза экстракраниальных артерий

#### Гипергомоцистеинемия

Гипергомоцистеинемия увеличивает риск инсульта. Метаанализ 30 исследований, включающих больше чем 16 000 пациентов, показал, что увеличение на 25% концентрации в плазме гомоцистеина, который соответствовал приблизительно 3 микромолям на литр, было связано с 19%-ым увеличением риске инсульта (447). Риск развития экстракраниального каротидного стеноза  $>25\%$  повышался в два раза у пожилых пациентов с увеличенным уровнем гомоцистеина (448), а концентрации в плазме фолата и пиридоксал-5-фосфата были обратно пропорционально связаны с каротидным стенозом (448). В исследовании ARIC увеличение толщины КИМ в сонных артериях было приблизительно в 3 раза более вероятным среди участников в самом высоком, чем в самом низком квинтиле по уровню гомоцистеина (449). Подобные результаты были получены в исследовании «Perth Carotid Ultrasound Disease Assessment» (450). Частота инсульта уменьшилась и средняя концентрация гомоцистеина в плазме снизилась после обогащения фолиевой кислотой зерновых продуктов в Соединенных Штатах и Канаде, но не в Англии и Уэльсе, где обогащения не происходило (451). Метаанализ 8 рандомизированных исследований первичной профилактики показал, что дополнение продуктов фолиевой кислотой уменьшало риск инсульта на 18% (452).

Несмотря на эти наблюдения, исследования пациентов с установленным сосудистым заболеванием не подтвердили пользу снижения гомоцистеина терапией витаминным В-комплексом на количество сердечно-сосудистые осложнений, включая инсульт. В исследовании VISP (Vitamin Intervention for Stroke Prevention) назначение большой дозы пиридоксина (В6), кобаламина (В12) и фолиевой кислоты снизило в плазме гомоцистеин на 2 микромоля на литр больше чем назначение низкой дозы этих витаминов, но не уменьшило риск повторного ишемического инсульта (453). Среди пациентов с установленным сосудистым заболеванием или диабетом комбинация из витаминов В6, В12 и фолиевой кислоты снизила уровень гомоцистеина в плазме на 2.4 микромоля на литр без воздействия на сложную конечную точку сердечно-сосудистой смертности, ИМ, или инсульта или

ее отдельные компоненты (454). Точно так же эта комбинация витаминного В-комплекса понизила концентрацию гомоцистеина плазмы больше чем на 2 микромоля на литр (18,5%) у женщин с установленным сердечно-сосудистым заболеванием или с 3 или более факторов риска, но не изменила частоту первичной сложной конечной точки ИМ, инсульта, коронарной реваскуляризации или сердечно-сосудистой смертности или вторичной конечной точки инсульта (455). Учитывая, что у пациентов с атеросклерозом гипергомоцистеинемия является маркером риска, но не целью лечения и, что дополнение лечения витаминами, по-видимому, не влияет на клинические результаты, на сегодняшний день недостаточно доказательств для включения терапии гипергомоцистеинемии в данные рекомендации.

### **Ожирение и метаболический синдром**

Метаболический синдром, определяемый ВОЗ на основании повышенного уровня глюкозы крови, гипертензии, дислипидемии, индекса массы тела, отношения талия/бедро и экскреции альбумина с мочой, ассоциируется с каротидным атеросклерозом в некоторых подгруппах пациентов (456–465). Эта связь с каротидным атеросклерозом усиливается пропорционально числу имеющихся компонентов метаболического синдрома ( $p < 0.001$ ) (466–468). В отношении отдельных компонентов самая сильная связь выявлена для гипертензии (458, 461, 462, 467, 469, 470), гиперхолестеринемия и ожирение также имели отношение к каротидному атеросклерозу (458, 471). Абдоминальное ожирение имеет связь с риском инсульта и ТИА в зависимости от степени независимо от других факторов риска сердечно-сосудистых заболеваний (472).

### **Курение**

Обсервационные исследования показали, что курение является независимым фактором риска развития ишемического инсульта [422] у мужчин и женщин [423–427]. Курение супругов может быть ассоциировано с увеличением риска инсульта [428]. Мета-анализ 22 исследований показал, что курение удваивает риск развития ишемического инсульта [429]. У лиц, бросивших курить, риск снижается до 50% [424]. Запрет курения на рабочих местах реализует пользу для здоровья и экономические выгоды [430].

### **Употребление алкоголя**

Злоупотребление алкоголем (>60 г в день) увеличивает риск развития ишемического (ОР 1,69; 95% ДИ 1,34–2,15) и геморрагического (ОР 2,18; 95% ДИ 1,48–3,20) инсульта. Однако употребление небольших количеств алкоголя (<12 г в день) ассоциировано со снижением риска обоих типов инсульта (ОР 0,83; 95% ДИ 0,75–0,91), в том числе ишемического инсульта (ОР 0,80 95% ДИ 0,67–0,96) [431]. Употребление красного вина, по сравнению с другими алкогольными напитками, ассоциировано с наименьшим риском инсульта [432]. Злоупотребление алкоголем повышает риск инсульта посредством повышения уровня артериального давления [433].

### **Физическая активность**

Мета-анализ когортных исследований и исследований случай-контроль показал, что у физически активных лиц риск инсульта или смерти ниже, чем у лиц с низкой физической активностью (ОР 0,73; 95% ДИ 0,67–0,79). Также у людей с умеренной физической активностью

риск инсульта ниже, чем у физически неактивных лиц (ОР 0,80; 95% ДИ 0,74–0,86) [434]. Эта ассоциация связана с благоприятным влиянием физической активности на массу тела, артериальное давление, уровень холестерина сыворотки крови и толерантность к глюкозе. Физическая активность в свободное от работы время (от 2 до 5 часов в неделю) была независимо ассоциирована со более легкой степенью тяжести инсульта при поступлении и лучшим краткосрочным исходом события [435].

### **Диета**

В обсервационных исследованиях было выявлено, что употребление в пищу большого количества фруктов и овощей ассоциировано со сниженным риском развития инсульта по сравнению с их употреблением в незначительном количестве (ОР 0,96 для каждого добавления 2 порций в день; 95% ДИ 0,93–1,00) [436]. Риск ишемического инсульта был ниже у лиц, употреблявших в пищу рыбу, по крайней мере, один раз в месяц (ОР 0,69; 95% ДИ 0,48–0,99) [437]. Употребление в пищу цельных злаков было ассоциировано со снижением сердечно-сосудистых заболеваний (ОШ 0,79; 95% ДИ 0,73–0,85), но не инсульта [438]. Употребление кальция в составе молочных продуктов было ассоциировано со снижением смертности от инсульта в Японской популяции [439]. Однако в последующих исследованиях не было выявлено взаимосвязи между употреблением жиров или холестерина и риском инсульта у мужчин [440]. В рандомизированном контролируемом исследовании среди женщин не отмечалось снижения частоты развития коронарных событий и инсульта, несмотря на увеличение в рационе питания доли фруктов, овощей и злаков и сокращение на 8,2% употребляемых в пищу жиров [441].

### **Постменопаузальная эстроген-заместительная терапия**

Частота инсульта у женщин в менопаузе возрастает. Однако, в анализе, основанном на 16-летнем наблюдении за 59337 женщинами в постменопаузе, участвующими в Nurses' Health Study, имелась лишь слабая ассоциация между инсультом и замещением эстрогенов [442]. Согласно исследованию HERS II, гормонозамещение у здоровых женщин ассоциируется с увеличенным риском ишемического инсульта [443]. Систематизированный Кохрейновский обзор [444] выявил, что заместительная гормональная терапия связана с 32 увеличением риска инсульта (ОР 1,44; 95% ДИ 1,10–1,89). В последующем, анализ рандомизированного контролируемого исследования Women's Health Initiative выявил, что риск инсульта возрастает только у женщин, длительно применяющих заместительную гормональную терапию (>5 лет; ОР 1,32; 95% ДИ 1,12–1,56) [445, 446].

### **1.11. Диагностика и тактика лечения рестенозов после хирургического или эндоваскулярного лечения стенозов сонных артерий**

#### **Клиническая надежность КЭА и КАС**

Основной клинической задачей КАС или КЭА является эффективное предупреждение развития инсульта на длительный период после операции. Большие рандомизированные исследования показали, что вероятность развития гемолатерального инсульта в первые 30 дней после операции составляла приблизительно 1–2% у симптомных больных (ECST, NASCET) и приблизительно 0,5–0,8% у асимптомных пациентов (ACAS,



ACST). При оценке клинической надежности КЭА в сравнении со КАС (отдаленные результаты исследований EVA-3S и SPACE) были получены многообещающие результаты. Исследование EVA-3S было рассчитано на 4 года. По данным этого исследования риск развития гемолатерального инсульта в период больше 30 дней после вмешательства при обоих видах реконструкций был примерно одинаковым и составил <1% в год. В исследовании SPACE за 2 года инсульт развился примерно в 1% случаев в год, также одинаково после КЭА и КАС. Пятилетняя надежность, к сожалению, не может быть оценена исходя из доступных на данный момент исследований (473, 474).

Механизм развития рестеноза после КЭА можно определить по сроку после оперативного вмешательства. Ранние рестенозы (в пределах 2 лет) – это результат интимальной гиперплазии, тогда как более поздние рестенозы чаще всего являются следствием прогрессирующего атеросклероза. Результаты одинаковы для всех видов заплат, использующихся при КЭА (аутове-на, ПТФЭ, бычий перикард и т.д.) (485–488).

### **Анатомическая надежность КЭА и КАС**

Частота рестенозов после каротидных реконструкций зависит от метода их обнаружения. По данным послеоперационного ДС частота рестенозов составила 5–10%, но этот показатель оказался меньше 5%, когда чаще стали использовать заплаты (482–486, 489–491). По результатам многоцентровых исследований, которые проводились в центрах заинтересованных в проверке качества хирургического вмешательства, гемодинамически значимый рестеноз сонных артерий возникает в 5–7% случаев (478–481, 489, 492–506).

Рестеноз сонной артерии может возникать по трем основным механизмам.

Первый – резидуальные стенозы, выявляемые при ДС или ангиографии и по виду напоминающие рестенозы, но связанные с технической погрешностью во время проведения первичной операции (например, неполная эндартерэктомия). Эта причина может быть сведена к минимуму при использовании интраоперационно ультразвукового исследования. Сейчас эта причина встречается очень редко (<1%), так как улучшается качество оперативных вмешательств. Рестеноз вследствие второго механизма развивается в течение первых 18 месяцев или даже раньше (6 месяцев) после оперативного вмешательства. Это интимальная гиперплазия. Обычно она требует повторного вмешательства, которое сопровождается удалением гиперплазированных тканей с пластикой артерии заплатой. Третья причина – это прогрессирующий атеросклероз. Возникает больше чем через 5 лет после вмешательства и обычно отражает прогрессирования заболевания в месте реконструкции, а также дистальном и проксимальном сегментах артерии.

Как для стентирования, так и для КЭА доступны сравнительные данные, но к ним нужно относиться достаточно осторожно. В исследовании CAS в настоящее время решена проблема артефактов, возникающих из-за стента при измерении скорости кровотока во время ДС. Выход был найден в ангиографии. Другой пример – это исследование CAVATAS, в котором из всех случаев ангиопластики сонных артерий стентирование применялось лишь в 22%. Таким образом, частота рестенозов, выявленных в первый год, составила от 70% до 90%, тогда как после КЭА частота составила 4%, а после стентирования 14%. В исследовании SAPHIRE всем больным, перенесшим эндоваскулярные вмешательства, был установлен стент. В течение первого года по-

сле вмешательства ультразвуковое исследование прошли 96 больных после КЭА и 122 после стентирования. Четверо больных после КЭА (4,2%) и один пациент после КАС (0,8%) имели рестеноз больше 70% ( $p=0,17$ ). В исследовании SPACE у 4,6% больных после КЭА и у 10,7% больных после стентирования был выявлен рестеноз  $\geq 70\%$ , который был обнаружен с помощью ДС через год после вмешательства.

При рестенозе после КЭА и КАС в качестве метода выбора можно использовать оперативное вмешательство КЭА у асимптомных больных со стенозом >80% или симптомных со стенозом >50%. Если у пациента имеется окклюзия контралатеральной ВСА использование стентирования не показано, так как во время этой операции не предусмотрено внутреннее шунтирование, а тромбоз устройства защиты или засор его эмболами может привести к развитию тяжелых проблем неврологического характера. С другой стороны имеется 3 исследования (ARCHeR, нерандомизированное проспективное исследование, SAPHIRE рандомизированное исследование, CAPTURE многоцентровое исследование) специально направленные на использовании ССА при стенозе сонной артерии и контралатеральной окклюзии. Процент контралатеральной окклюзии в ARCHeR – 16,5%, SAPHIRE – 24,5%, CAPTURE – 8,2%.

Хотя результаты показали, что КАС проявило себя не хуже КЭА в ситуациях с сопутствующими проблемами (и это не только окклюзия контралатеральной ВСА), полученные результаты являются недостаточными для того, чтобы утверждать, что один вид вмешательства лучше другого в ситуации сочетания каротидного стеноза и окклюзии с противоположной стороны. В большинстве случаев рестенозы не требуют вмешательства, исключая ситуации, когда рестеноз приводит к рецидиву ушедшей неврологической симптоматики или же имеется тенденция к его переходу в окклюзию. В таких случаях справедливым будет выполнение повторной КЭА опытным хирургом или же КАС, если для выполнения КЭА анатомия шеи не подходит (475–477).

### **РЕКОМЕНДАЦИИ ПО ВЕДЕНИЮ ПАЦИЕНТОВ С РЕСТЕНОЗАМИ ПОСЛЕ СТЕНТИРОВАНИЯ СОННЫХ АРТЕРИЙ И КАРОТИДНОЙ ЭНДАРТЕРЭКТОМИИ**

1. У пациентов с симптомами ишемии головного мозга и рестенозом сонной артерии, вызванным гиперплазией интимы или прогрессированием атеросклероза целесообразно проведение повторного оперативного вмешательства (КАС или КЭА) по тем же критериям, по которым проводилась первичная реконструкция (уровень доказательности С).
2. Повторные КАС и КЭА показаны при быстро прогрессирующем рестенозе, подтвержденном с помощью ЦДС или других методов визуализации, с целью предотвращения окклюзии. (уровень доказательности С).
3. Бессимптомные пациенты с рестенозом сонной артерии, вызванным гиперплазией интимы или прогрессированием атеросклероза, могут быть рассмотрены в качестве кандидатов для повторного оперативного лечения (КАС или КЭА) по тем же критериям, по которым проводилась первичная реконструкция. (уровень доказательности С).
4. От повторного оперативного вмешательства следует воздержаться у неврологически бессимптомных больных с рестенозом сонной артерии меньше 70%, остающегося стабильным в течение длительного времени. (уровень доказательности С).

## ЛИТЕРАТУРА

1. Thom T, Haase N, Rosamond W, et al. American Heart Association Statistics Committee and Stroke Statistics Subcommittee. Heart disease and stroke statistics—2006 update: a report from the American Heart Association Statistics Committee and Stroke Statistics Subcommittee. *Circulation*. 2006; 113: e85–151.
2. Kleindorfer D, Panagos P, Pancioli A, et al. Incidence and short-term prognosis of transient ischemic attack in a population-based study. *Stroke*. 2005; 36: 720–723.
3. White H, Boden-Albala B, Wang C, et al. Ischemic stroke subtype incidence among whites, blacks, and Hispanics; the Northern Manhattan Study. *Circulation*. 2005; 111: 1327–1331.
4. Bonita R, Stewart A, Beaglehole R. International trends in stroke mortality; 1970–1985. *Stroke*. 1990; 21: 989–992.
5. Mohr JP, Caplan LR, Melski JW, et al. The Harvard Cooperative Stroke Registry: a prospective registry. *Neurology*. 1978; 28: 754–762.
6. Robinson RW, Demirel M, LeBeau RJ. Natural history of cerebral thrombosis: 9–19 years follow-up. *J Chronic. Dis* 1968; 21: 221
7. Veith FJ, Amor M, Ohki T, et al. Current status of carotid bifurcation angioplasty and stenting based on a consensus of opinion leaders. *J Vasc Surg*. 2001; 33(2 Suppl): S111–116.
8. Bogousslavsky J, Van MG, Regli F. The Lausanne Stroke Registry: analysis of 1,000 consecutive patients with first stroke. *Stroke*. 1988; 19: 1083–1092.
9. Foulkes MA, Wolf PA, Price TR, et al. The Stroke Data Bank: design, methods, and baseline characteristics. *Stroke*. 1988; 19: 547–554.
10. Inzitari D, Eliasziw M, Gates P, et al. The causes and risk of stroke in patients with asymptomatic internal-carotid-artery stenosis. North American Symptomatic Carotid Endarterectomy Trial Collaborators. *N Engl J Med*. 2000; 342: 1693–1700.
11. Timsit SG, Sacco RL, Mohr JP, et al. Early clinical differentiation of cerebral infarction from severe atherosclerotic stenosis and cardioembolism. *Stroke*. 1992; 23: 486–91.
12. Barnett HJ, Taylor DW, Eliasziw M, et al. Benefit of carotid endarterectomy in patients with symptomatic moderate or severe stenosis. *NEJM*. 1998; 339: 1415–1425.
13. The European Carotid Surgery Trialists Collaborative Group. Risk of stroke in the distribution of an asymptomatic carotid artery. *Lancet* 1995; 345: 209–212.
14. Moore WS, Barnett HJ, Beebe HG, et al. Guidelines for carotid endarterectomy. A multidisciplinary consensus statement from the ad hoc committee. *Stroke*. 1995; 26: 188–201
15. Setacci C, Cremonesi A. SPACE and EVA-3s Trials: The need of standards for carotid stenting. *Eur J Vasc Endovasc Surg*. 2007; 33: 48–49
16. AHCPR. United States Department of Health and Human Services. Agency for Health Care Policy and Research. Acute pain management: operative on medical procedures and trauma. [107]. Rockville MD, AHCPR. 1993.
17. European Carotid Surgery Trialists' Collaborative Group. Randomised trial of endarterectomy for recently symptomatic carotid stenosis: final results of the MRC European Carotid Surgery Trial (ECST). *Lancet*. 1998; 351: 1379–1387.
18. Ferguson GG, Eliasziw M, Barr HW, et al. The North American Symptomatic Carotid Endarterectomy Trial: Surgical results in 1415 patients. *Stroke*. 1999; 30: 1751–1758.
19. Moneta GL, Edwards JM, Chitwood RW, et al. Correlation of North American Symptomatic Carotid Endarterectomy Trial (NASCET) angiographic definition of 70% to 99% internal carotid artery stenosis with duplex scanning. *J Vasc Surg*. 1993; 17: 152–159.
20. Rothwell PM, Eliasziw M, Gutnikov SA, et al. Carotid Endarterectomy Trialists' Collaboration. Analysis of pooled data from the randomised controlled trials of endarterectomy for symptomatic carotid stenosis. *Lancet*. 2003; 361: 107–116.
21. Rothwell PM, Eliasziw M, Gutnikov SA, et al. Carotid Endarterectomy Trialists Collaboration. Endarterectomy for symptomatic carotid stenosis in relation to clinical subgroups and timing of surgery. *Lancet*. 2004; 363: 915–924.
22. Executive Committee for the Asymptomatic Carotid Atherosclerosis Study. Endarterectomy for asymptomatic carotid artery stenosis. *JAMA*. 1995; 273: 1421–1428.
23. Halliday A, Mansfield A, Marro J, et al. MRC Asymptomatic Carotid Surgery Trial (ACST) Collaborative Group. Prevention of disabling and fatal strokes by successful carotid endarterectomy in patients without recent neurological symptoms: randomised controlled trial. *Lancet*. 2004; 363: 1491–502.
24. ACST Writing Committee, on behalf of the ACST Collaborative Group. ACST: which subgroups will benefit most from carotid endarterectomy? Authors' reply. *Lancet*. 2004; 364: 125–1126.
25. CAVATAS investigators. Endovascular versus surgical treatment in patients with carotid stenosis in the Carotid and Vertebral Artery Transluminal Angioplasty Study (CAVATAS): a randomized trial. *Lancet* 2001; 357: 1729–37.
26. SAPPPIRE Investigators (Stenting and Angioplasty with Protection in Patients at High Risk for Endarterectomy). Protected Carotid-Artery Stenting versus Endarterectomy in High-Risk Patients. *N Engl J Med* 2004; 351: 1493–1501.
27. Mas JL, Chatellier G, Beyssens B, et al. EVA-3S Investigators. Endarterectomy versus stenting in patients with symptomatic severe carotid stenosis. *N Engl J Med*. 2006; 355: 1660–1671.
28. Ringleb PA, Allenberg J, Bruckmann H, et al. SPACE Collaborative Group 30 day results from the SPACE trial of stent-protected angioplasty versus carotid endarterectomy in symptomatic patients: a randomised non-inferiority trial. *Lancet*. 2006; 368: 1239–1247.
29. Liapis CD, Satianni B, Florance CL, Evans WE. Motor speech malfunction following carotid endarterectomy. *Surgery*. 1981; 89: 56–59.
30. Ederle J, Featherstone RL, Brown MM. Percutaneous transluminal angioplasty and stenting for carotid artery stenosis. *Cochrane Database of Systematic Reviews* 2007, Issue 4. Art. No.: CD000515. DOI: 10. 1002/14651858. CD000515. pub3.
31. Gurm HS, Yadav JS, Fayad P, et al. SAPPPIRE Investigators. Long-term results of carotid stenting versus endarterectomy in high-risk patients. *N Engl J Med* 2008; 358: 1572–1579.
32. Mas J. L for the EVA-3S Investigators. Endarterectomy versus angioplasty in patients with symptomatic severe carotid stenosis (EVA-3S, NCT00190398): Final results. XVII European Stroke Conference, Nice, France, 13–16 May, 2008.
33. Ringleb P.A. for the SPACE Investigators. Two-year results of the SPACE Study (Stent-protected Percutaneous Angioplasty of the Carotid vs. Endarterectomy). XVII European Stroke Conference, Nice, France, 13–16 May, 2008.
34. Brooks WH, McClure RR, Jones MR, et al. Carotid angioplasty and stenting versus carotid endarterectomy: randomised trial in a community hospital. *J Am Coll Cardiol*. 2001; 38: 1589–1595.
35. De Donato G, Setacci C, Deloese K, et al. Long-term results of carotid artery stenting. *J Vasc Surg*. 2008: in press.
36. Hobson RW 2nd, Howard VJ, Roubin GS, et al. CREST Investigators. Carotid artery stenting is associated with increased complications in octogenarians: 30-day stroke and death rates in the CREST lead-in phase. *J Vasc Surg*. 2004; 40: 1106–1111.

37. *Featherstone RL, Brown MM, Coward LJ.* International carotid stenting study: protocol for a randomised clinical trial comparing carotid stenting with endarterectomy in symptomatic carotid artery stenosis. *Cerebrovasc Dis.* 2004; 18: 69–74.
38. *Brown MM, Hacke W.* Carotid artery stenting: the need for randomised trials. *Cerebrovasc Dis* 2004; 18: 57–61.
39. *Ringleb PA, Kunze A, Allenberg JR et al.* Steering Committee of the SPACE Study. The Stent-Supported Percutaneous Angioplasty of the Carotid Artery vs. Endarterectomy Trial. *Cerebrovasc Dis.* 2004; 18: 66–68.
40. *Hacke W, Brown MM, Mas JL.* Carotid endarterectomy versus stenting: an international perspective. *Stroke.* 2006; 37: 344.
41. *Endarterectomy vs. Angioplasty in Patients with Symptomatic Severe Carotid Stenosis (EVA-3S) Trial.* *Cerebrovasc Dis.* 2004; 18: 62–65.
42. *Mozes G, Sullivan TM, Torres-Russotto DR, et al.* Carotid endarterectomy in SAPHIRE-eligible high-risk patients: implications for selecting patients for carotid angioplasty and stenting. *J Vasc Surg* 2004; 39: 958–966.
43. *Nguyen LL, Conte MS, Reed AB, Belkin M.* Carotid endarterectomy: who is the high-risk patient? *Semin Vasc Surg.* 2004; 17: 219–223.
44. *Ballotta E, Da Giau G, Baracchini C, Manara R.* Carotid endarterectomy in high-risk patients: a challenge for endovascular procedure protocols. *Surgery.* 2004; 135: 74–80.
45. *Pulli R, Dorigo W, Barbanti E, et al.* Does the high-risk patient for carotid endarterectomy really exist? *Am J Surg.* 2005; 189: 714–719.
46. *Gasparis AP, Ricotta L, Cuadra SA, et al.* High-risk carotid endarterectomy: fact or fiction. *J Vasc Surg.* 2003; 37: 40–46.
47. *Illig KA, Zhang R, Tanski W, et al.* Is the rationale for carotid angioplasty and stenting in patients excluded from NASCET/ACAS or eligible for ARCHEr justified? *J Vasc Surg.* 2003; 37: 575–581.
48. *Stanziale SF, Marone LK, Boules TN, et al.* Carotid artery stenting in octogenarians is associated with increased adverse outcomes. *J Vasc Surg.* 2006; 43: 297–304.
49. *Ballotta E, Da Giau G, Militello C, et al.* High-grade symptomatic and asymptomatic carotid stenosis in the very elderly. A challenge for proponents of carotid angioplasty and stenting. *BMC Cardiovasc Disord.* 2006; 6: 12.
50. *Reed AB, Gaccione P, Belkin M, et al.* Preoperative risk factors for carotid endarterectomy: defining the patient at high risk. *J Vasc Surg* 2003; 37: 1191–1199.
51. *Ohki T, Marin ML, Lyon RT, et al.* Ex vivo human carotid artery bifurcation stenting: correlation of lesion characteristics with embolic potential. *J Vasc Surg.* 1998; 27: 463–471.
52. *Biasi GM, Froio A, Diethrich EB, et al.* Carotid plaque echolucency increases the risk of stroke in carotid stenting: the Imaging in Carotid Angioplasty and Risk of Stroke (ICAROS) study. *Circulation.* 2004; 110: 756–762.
53. *Reiter M, Bucek RA, Effenberger I, et al.* Plaque echolucency is not associated with the risk of stroke in carotid stenting. *Stroke.* 2006; 37: 2378–2380.
54. *Nicolaides AN, Kakkos SK, Griffin M, et al.* Asymptomatic Carotid Stenosis and Risk of Stroke (ACRS) Study Group. Effect of image normalization on carotid plaque classification and the risk of ipsilateral hemispheric ischemic events: results from the asymptomatic carotid stenosis and risk of stroke study. *Vascular.* 2005; 13: 211–221.
55. *Liapis CD, Kakisis JD, Kostakis AG.* Carotid stenosis: factors affecting symptomatology. *Stroke.* 2001; 32: 2782–2786.
56. *Mathiesen EB, Bonna KH, Joakimsen O.* Echolucent plaques are associated with high risk of ischemic cerebrovascular events in carotid stenosis: the tromso study. *Circulation.* 2001; 103: 2171–2175.
57. *Gronholdt ML, Nordestgaard BG, Schroeder TV, et al.* Ultrasonic echolucent carotid plaques predict future strokes. *Circulation.* 2001; 104: 68–73.
58. *de Bray JM, Baud JM, Delanoy P, et al.* Reproducibility in ultrasonic characterization of carotid plaques. *Cerebrovasc Dis.* 1998; 8: 273–277.
59. *Arnold JA, Modaresi KB, Thomas N, et al.* Carotid plaque characterization by duplex scanning: observer error may undermine current clinical trials. *Stroke.* 1999; 30: 61–65.
60. *Montauban van Swijndregt AD, Elbers HR, Moll FL, et al.* Ultrasonographic characterization of carotid plaques. *Ultrasound Med Biol.* 1998; 24: 489–493.
61. *Maldonado TS.* What are current preprocedure imaging requirements for carotid artery stenting and carotid endarterectomy: have magnetic resonance angiography and computed tomographic angiography made a difference? *Semin Vasc Surg.* 2007; 20: 205–215.
62. *Wintermark M, Jawadi SS, Rapp JH, et al.* High-resolution CT imaging of carotid artery atherosclerotic plaques. *AJNR Am J Neuroradiol.* 2008; 29: 875–882.
63. *Fabiano S, Mancino S, Stefanini M, et al.* High-resolution multicontrast-weighted MR imaging from human carotid endarterectomy specimens to assess carotid plaque components. *Eur Radiol.* 2008, DOI 10.1007/s00330-008-1091-x.
64. *U-King-Im JM, Tang T, Moustafa RR et al.* Imaging the cellular biology of the carotid plaque. *Int J Stroke* 2007; 2: 85–96.
65. *Howarth SP, Tang TY, Trivedi R, et al.* Utility of USPIO-enhanced MR imaging to identify inflammation and the fibrous cap: A comparison of symptomatic and asymptomatic individuals. *Eur J Radiol.* 2008, doi: 10.1016/j.ejrad.2008.01.047.
66. *Prabhudesai V, Phelan C, Yang Y, et al.* The potential role of optical coherence tomography in the evaluation of vulnerable carotid atheromatous plaques: a pilot study. *Cardiovasc Intervent Radiol.* 2006; 29: 1039–1045.
67. *Jo JA, Fang Q, Papaioannou T, et al.* Diagnosis of vulnerable atherosclerotic plaques by time-resolved fluorescence spectroscopy and ultrasound imaging. *Conf Proc IEEE Eng Med Biol Soc.* 2006; 1: 2663–2666.
68. *Ding S, Zhang M, Zhao Y, et al.* The role of carotid plaque vulnerability and inflammation in the pathogenesis of acute ischemic stroke. *Am J Med Sci.* 2008; 336: 27–31.
69. *Koenig W, Khuseyinova N.* Biomarkers of atherosclerotic plaque instability and rupture. *Arterioscler Thromb Vasc Biol.* 2007; 27: 15–26.
70. *Bosiers M, de Donato G, Deloose K, et al.* Does free cell area influence the outcome in carotid artery stenting? *Eur J Vasc Endovasc Surg* 2007; 33: 135–143.
71. *Schillinger M, Gschwendtner M, Reimers B, et al.* Does carotid stent cell design matter? *Stroke.* 2008; 39: 905–909.
72. *Sandmann W, Kolvenbach R, Willeke F.* Risks and benefits of shunting in carotid endarterectomy (letter). *Stroke.* 1993; 24: 1098.
73. *Gumerlock MK, Neuwelt EA.* Carotid endarterectomy: to shunt or not to shunt. *Stroke.* 1988; 19: 1485–1490.
74. *Fletcher JP, Morris JGL, Little JM, Kershaw LZ.* EEG monitoring during carotid endarterectomy. *Aust N Z J Surg.* 1988; 58: 285–288.
75. *Bond R, Rerkasem K, Rothwell PM.* Routine or selective carotid artery shunting for carotid endarterectomy (and different methods of monitoring in selective shunting). [Systematic Review] *Cochrane Stroke Group Cochrane Database of Systematic Reviews.* 1, 2006.
76. *Bond R, Warlow CP, Naylor AR, Rothwell PM.* European Carotid Surgery Trialists' Collaborative Group. Variation in surgical and anaesthetic technique and associations with



- operative risk in the European carotid surgery trial: implications for trials of ancillary techniques. *Eur J Vasc Endovasc Surg.* 2002; 23: 117–126.
77. *Bond R, Rerkasem K, AbuRahma AF, et al.* Patch angioplasty versus primary closure for carotid endarterectomy. *Cochrane Database Syst Rev.* 1,2006.
  78. *AbuRahma AF, Khan JH, Robinson PA, et al.* Prospective randomized trial of carotid endarterectomy with primary closure and patch angioplasty with saphenous vein, jugular vein, and polytetrafluoroethylene: perioperative (30 day) results. *J Vasc Surg.* 1996; 24: 998–1007.
  79. *De Vleeschauwer P, Wirthle W, Holler L, et al.* Is venous patch grafting after carotid endarterectomy able to reduce the rate of restenosis? Prospective randomized pilot study with stratification. *Acta Chirurgica Belgica.* 1987; 87: 242–246.
  80. *Eikelboom BC, Ackerstaff RGA, Hoeneveld H, et al.* Benefits of carotid patching: a randomized study. *J Vasc Surg.* 1988; 7: 240–247.
  81. *Katz D, Snyder SO, Gandhi RH, et al.* Long-term follow up for recurrent stenosis: a prospective randomized study of expanded polytetrafluoroethylene patch angioplasty versus primary closure after carotid endarterectomy. *J Vasc Surg.* 1994; 19: 198–205.
  82. *Lord RSA, Raj TB, Stry DL, et al.* Comparison of saphenous vein patch, polytetrafluoroethylene patch, and direct arteriotomy closure after carotid endarterectomy. Part I: Perioperative results. *J Vasc Surg.* 1989; 9: 521–529.
  83. *Myers SI, Valentine RJ, Chervu A, et al.* Saphenous vein patch versus primary closure for carotid endarterectomy: Long term assesment of a randomized prospective study. *J Vasc Surg.* 1994; 19: 15–22.
  84. *Ranaboldo CJ, Barros D'Sa ABB, Bell PRF, et al.* Randomized controlled trial of patch angioplasty for carotid endarterectomy. *Br J Surg.* 1993; 80: 1528–1530.
  85. *Mannheim D, Weller B, Vahadim E, Karmeli R.* Carotid endarterectomy with a polyurethane patch versus primary closure: a prospective randomized study. *J Vasc Surg.* 2005; 41: 403–408.
  86. *Bond R, Rerkasem K, Naylor R, Rothwell PM.* Patches of different types for carotid patch angioplasty. *Cochrane Database Syst Rev.* 1, 2006.
  87. *AbuRahma A, Hannay S, Khan JH, et al.* Prospective randomised study of carotid endarterectomy with polytetrafluoroethylene versus collagen-impregnated Dacron (Hemashield) patching: perioperative (30-day) results. *J Vasc Surg.* 2002; 35: 125–130.
  88. *Gonzalez-Fajardo JA, Perez JL, Mateo AM.* Saphenous vein patch versus polytetrafluoroethylene patch after carotid endarterectomy. *Journal of Cardiovasc Surg.* 1994; 35: 523–528.
  89. *Katz SG, Kohl RD.* Does the choice of material influence early morbidity in patients undergoing carotid patch angioplasty? *Surgery.* 1996; 119: 297–301.
  90. *Hayes PD, Allroggen H, Steel S, et al.* Randomized trial of vein versus Dacron patching during carotid endarterectomy: influence of patch type on postoperative embolization. *J Vasc Surg.* 2001; 33: 994–1000.
  91. *Naylor R, Hayes PD, Payne DA, et al.* Randomized trial of vein versus dacron patching during carotid endarterectomy: long-term results. *J Vasc Surg.* 2004; 39: 985–993.
  92. *O'Hara PJ, Hertzner NR, Mascha EJ, et al.* A prospective, randomized study of saphenous vein patching versus synthetic patching during carotid endarterectomy. *J Vasc Surg.* 2002; 35: 324–330.
  93. *O'Hara PJ, Hertzner NR, Krajewski LP, Beven EG.* Saphenous vein patch rupture after carotid endarterectomy. *J Vasc Surg.* 1992; 15: 504–509.
  94. *Riles TS, Lamparello PJ, Giangola G, Imparato AM.* Rupture of the vein patch: a rare complication of carotid endarterectomy. *Surgery.* 1990; 107: 10–12.
  95. *Scott EW, Dolson L, Day AL, Seeger JM.* Carotid endarterectomy complicated by vein patch rupture. *Neurosurgery.* 1992; 31: 373–377.
  96. *Ballotta E, Da Giau G, Saladini M, et al.* Carotid endarterectomy with patch closure versus carotid eversion endarterectomy and reimplantation: a prospective randomized study. *Surgery* 1999; 125: 271–279.
  97. *Ballotta E, Renon L, Da Giau G, et al.* A prospective randomized study on bilateral carotid endarterectomy: patching versus eversion. Clinical outcome and restenosis. *Ann Surg.* 2000; 232: 119–125.
  98. *Balzer K.* Eversion versus conventional carotid endarterectomy. In: Horsch S, Ktenidis K editor(s). *Perioperative monitoring in carotid surgery.* Darmstadt Steinkopff Springer, 1998: 159–165.
  99. *Cao P, Giordano G, De Rango P, et al.* A randomized study on eversion versus standard carotid endarterectomy: study design and preliminary results: the EVEREST trial. *J Vasc Surg.* 1998; 27: 595–605.
  100. *Vanmaele RG, Van Schil PE, DeMaeseneer MG, et al.* Division-endarterectomy- anastomosis of the internal carotid artery: a prospective randomized comparative study. *Cardiovasc Surg.* 1994; 2: 573–581.
  101. *Cao, PG. De Rango, P. Zannetti, et al.* Eversion versus conventional carotid endarterectomy for preventing stroke. [Systematic Review] *Cochrane Stroke Group Cochrane Database of Systematic Reviews.* 1, 2006.
  102. *Forssell C, Takolander R, Bergqvist D, et al.* Local versus general anaesthesia in carotid surgery. A prospective, randomised study. *European Journal of Vascular Surgery.* 1989; 3: 503–509.
  103. *Kasprzak P, Altmeyen J, Rosin L, et al.* Local versus general anaesthesia in carotid surgery – results of a prospective randomised study. *Cardiovascular Surgery.* 1999; 7 (Suppl 1): 16 (Abs 4. 2).
  104. *McCarthy RJ, Nasr MK, McAteer P, Horrocks M.* Physiological advantages of cerebral blood flow during carotid endarterectomy under local anaesthesia. A randomised clinical trial. *Eur J Vasc Endovasc Surg.* 2002; 24: 215–221.
  105. *McCleary AJ, Maritati G, Gough MJ.* Carotid endarterectomy: local or general anaesthesia? *European Journal of Vascular and Endovascular Surgery* 2001; 22: 1–12.
  106. *Pluskwa F, Bonnet F, Abhay K, et al.* Blood pressure profiles during carotid endarterectomy. Comparing flunitrazepam/fentanyl/nitrous oxide with epidural anaesthesia (author's translation). *Annales Francaises d'anesthesie et de reanimation.* 1989; 8: 26–32.
  107. *Sbarigia E, DarioVizza C, Antonini M, et al.* Locoregional versus general anaesthesia in carotid surgery in carotid surgery: is there an impact on perioperative myocardial ischemia? results of a prospective monocentric randomized trial. *Journal of Vascular Surgery.* 1999; 30: 131–138.
  108. *Rerkasem, K. Bond, R. Rothwell, PM.* Local versus general anaesthesia for carotid endarterectomy. [Systematic Review] *Cochrane Stroke Group Cochrane Database of Systematic Reviews.* 1, 2006.
  109. *Gough MJ.* The GALA Trial – A summary of the findings. *Eur J Vasc Endovasc Surg* 2008; in press.
  110. *Gough MJ, Bodenham A, Horrocks M, et al.* GALA: an international multicentre randomised trial comparing general anaesthesia versus local anaesthesia for carotid surgery. *Trials.* 2008; 9: 28.
  111. *Liapis CD, Paraskevas KI.* Role of residual defects following carotid endarterectomy in the occurrence of cerebrovascular symptoms. *Vasc Endovasc Surg.* 2006; 40: 119–23
  112. *Donaldson MC, Ivarsson B, Manick J, Whittemore AD.* Impact of completion angiography on operative conduct

- and results of carotid endarterectomy. *Ann Surg.* 1993; 6: 682–687.
113. *Kinney EV, Seabrooke G, Kinney LY, et al.* The importance of intra-operative detection of residual flow abnormalities after carotid endarterectomy. *J Vasc Surg.* 1993; 17: 912–922.
  114. *Blaisdell FW, Lim R, Hall AD.* Technical results of carotid endarterectomy: arteriographic assessment. *Am J Surg.* 1967; 114: 239–246.
  115. *Pratesi C, Dorigo W, Troisi N, et al.* Routine completion angiography during carotid endarterectomy is not mandatory. *Eur J Vasc Endovasc Surg.* 2006; 32: 369–373.
  116. *Engelger S, Lyrer P.* Antiplatelet therapy for preventing stroke and other vascular events after carotid endarterectomy. *Cochrane Database of Systematic Reviews* 2003, Issue 3. Art. No.: CD001458. DOI: 10. 1002/14651858. CD001458.
  117. *Lindblad B, Persson N, Takolander R, Bergqvist D.* Does low-dose acetylsalicylic acid prevent stroke after carotid surgery? A double-blind, placebo-controlled randomized trial. *Stroke.* 1993; 24: 1125–1128.
  118. *Taylor DW, Barnett HJM, Haynes RB, et al.* Low-dose and high-dose acetylsalicylic acid for patients undergoing carotid endarterectomy: a randomized controlled trial. *Lancet.* 1999; 353: 2179–2184.
  119. *Payne DA, Jones CI, Hayes PD, et al.* Beneficial effects of clopidogrel combined with aspirin in reducing cerebral emboli in patients undergoing carotid endarterectomy. *Circulation.* 2004; 109: 1476–1481.
  120. *Szeder V, Torbey MT.* Prevention and treatment of perioperative stroke. *The Neurologist.* 2008; 14: 30–36.
  121. *Palareti G, Legnani C.* Warfarin withdrawal. Pharmacokinetic-pharmacodynamic considerations. *Clin Pharmacokinet.* 1996; 30: 300–313.
  122. *McGirt MJ, Perler BA, Brooke BS, et al.* 3-Hydroxy-3-methylglutaryl coenzyme A reductase inhibitors reduce the risk of perioperative stroke and mortality after carotid endarterectomy. *J Vasc Surg.* 2005; 42: 829–836.
  123. *Durazzo AE, Machado FS, Ikeoka DT, et al.* Reduction in cardiovascular events after vascular surgery with atorvastatin: a randomized trial. *J Vasc Surg.* 2004; 39: 967–976.
  124. *Schouten O, Kertai MD, Bax JJ, et al.* Safety of perioperative statin use in high-risk patients undergoing major vascular surgery. *Am J Cardiol.* 2005; 95: 658–660.
  125. *Perler B.* The effect of statin medications on perioperative and long term outcomes following carotid endarterectomy or stenting. *Semin Vasc Surg.* 2007; 20: 252–258.
  126. *Chaturvedi S, Yadav JS.* The role of antiplatelet therapy in carotid stenting for ischemic stroke prevention. *Stroke* 2006; 37: 1572–1577.
  127. *Feldtman RW, Buckley CJ, Bohannon WT.* How I do it: cervical access for carotid artery stenting. *Am J Surg* 2006; 192: 779–781.
  128. *Iyer V, de Donato G, Deloosse K, et al.* The type of embolic protection does not influence the outcome in carotid artery stenting. *J Vasc Surg* 2007; 46: 251–256.
  129. *Cayne NS, Faries PL, Trocciola SM, et al.* Carotid angioplasty and stent-induced bradycardia and hypotension: Impact of prophylactic atropine administration and prior carotid endarterectomy. *J Vasc Surg.* 2005; 41: 956–961.
  130. *Kwon BJ, Han MH, Kang HS, Jung C.* Protection filter-related events in extracranial carotid artery stenting: a single-center experience. *J Endovasc Ther.* 2006; 13: 711–722.
  131. *Gupta R, Horowitz M, Jovin TG.* Hemodynamic instability after carotid artery angioplasty and stent placement: a review of the literature. *Neurosurg Focus.* 2005; 18: e6.
  132. *Park B, Shapiro D, Dahm M, Arici M.* Carotid artery angioplasty with stenting and postprocedure hypotension. *Am J Surg.* 2005; 190: 691–695.
  133. *Trocciola SM, Chaer RA, Lin SC, et al.* Analysis of parameters associated with hypotension requiring vasopressor support after carotid angioplasty and stenting. *J Vasc Surg.* 2006; 43: 714–720.
  134. *Lin PH, Zhou W, Kougiass P, et al.* Factors associated with hypotension and bradycardia after carotid angioplasty and stenting. *J Vasc Surg.* 2007; 46: 846–854.
  135. *Pappadopoulos G, Beghi E, Marina R, et al.* Hemodynamic instability after extracranial carotid stenting. *Acta Neurochir (Wien).* 2006; 148: 639–645.
  136. *Taha MM, Toma N, Sakaida H, et al.* Periprocedural hemodynamic instability with carotid angioplasty and stenting. *Surg Neurol.* 2008; 70: 279–286.
  137. *Mlekusch W, Schillinger M, Sabeti S, et al.* Hypotension and bradycardia after elective carotid stenting: frequency and risk factors. *J Endovasc Ther.* 2003; 10: 851–861.
  138. *Harrop JS, Sharan AD, Benitez RP, et al.* Prevention of carotid angioplasty-induced bradycardia and hypotension with temporary venous pacemakers. *Neurosurgery.* 2001; 49: 814–822.
  139. *Gupta R, Abou-Chebl A, Bajzer CT, et al.* Rate, predictors, and consequences of hemodynamic depression after carotid artery stenting. *J Am Coll Cardiol.* 2006; 47: 1538–1543.
  140. *Nano G, Dalainas I, Bianchi P, et al.* Ballooning-induced bradycardia during carotid stenting in primary stenosis and restenosis. *Neuroradiology* 2006; 48: 533–536.
  141. *Cremonesi A, Setacci C, Bignamini A, et al.* Carotid artery stenting: first consensus document of the ICCS-SPREAD Joint Committee. *Stroke.* 2006; 37: 2400–2409.
  142. *Rosenfield KM.* SCAI/SVMB/SVS Writing Committee. Clinical competence statement on carotid stenting: training and credentialing for carotid stenting—multispecialty consensus recommendations. *J Vasc Surg.* 2005; 41: 160–168.
  143. *Connors JJ, 3rd, Sacks D, Furlan AJ, et al.* NeuroVascular Coalition Writing Group; American Academy of Neurology; American Association of Neurological Surgeons; American Society of Interventional and Therapeutic Radiology; American Society of Neuroradiology; Congress of Neurological Surgeons; AANS/CNS Cerebrovascular Section; Society of Interventional Radiology. Training, competency, and credentialing standards for diagnostic cervicocerebral angiography, carotid stenting, and cerebrovascular intervention: a joint statement from the American Academy of Neurology, American Association of Neurological Surgeons, American Society of Interventional and Therapeutic Radiology, American Society of Neuroradiology, Congress of Neurological Surgeons, AANS/CNS Cerebrovascular Section, and Society of Interventional Radiology. *Radiology* 2005; 234: 26–34.
  144. *Hobson RW 2nd, Howard VJ, Roubin GS, et al.* Credentialing of surgeons as interventionalists for carotid artery stenting: experience from the lead-in phase of CREST. *J Vasc Surg.* 2004; 40: 952–957.
  145. *McKevitt FM, Randall MS, Cleveland TJ, et al.* The benefits of combined antiplatelet treatment in carotid artery stenting. *Eur J Vasc Endovasc Surg.* 2005; 29: 522–527.
  146. *Bates ER, Babb JD, Casey DE Jr, et al.* American College of Cardiology Foundation; American Society of Interventional & Therapeutic Neuroradiology; Society for Cardiovascular Angiography and Interventions; Society for Vascular Medicine and Biology; Society of Interventional Radiology, ACCF/SCAI/SVMB/SIR/ASITN 2007 clinical expert consensus document on carotid stenting: a report of the American College of Cardiology Foundation Task Force on Clinical Expert Consensus Documents (ACCF/SCAI/SVMB/SIR/ASITN Clinical Expert Consensus Document Committee on Carotid Stenting). *J Am Coll Cardiol.* 2007; 49: 126–170.
  147. *Bohannon WT.* Technical tips for carotid angioplasty and stenting. *Semin Vasc Surg.* 2008; 21: 3–7.

148. *Gopalan D, Thomas SM.* Pharmacotherapy for patients undergoing carotid stenting. *Eur J Radiol.* 2006; 60: 14–9.
149. *Grewe PH, Deneke T, Machraoui A, et al.* Acute and chronic tissue response to coronary stent implantation: pathologic findings in human specimen. *J Am Coll Cardiol.* 2000; 35: 157–163.
150. CURE Investigators. Effects of clopidogrel in addition to aspirin in patients with acute coronary syndromes without ST-segment elevation. *N Engl J Med.* 2001; 345: 494–502.
151. *Steinhuyl SR, Berger PB, Mann JT III, et al.* Early and sustained dual oral antiplatelet therapy following percutaneous coronary intervention: A randomized controlled trial. *J Am Med Assoc.* 2002; 288: 2411–2420.
152. *Hirsh J, Bhatt DL.* Comparative benefits of clopidogrel and aspirin in high-risk patient populations: lessons from the CAPRIE and CURE studies. *Arch Intern Med.* 2004; 164: 2106–2110.
153. *Groschel K, Ernemann U, Schulz JB, et al.* Statin therapy at carotid angioplasty and stent placement: effect on procedure-related stroke, myocardial infarction, and death. *Radiology.* 2006; 240: 145–151.
154. *Kastrup A, Greschel K, Krapf H, et al.* Early outcome of carotid angioplasty and stenting with and without cerebral protection devices: a systematic review of the literature. *Stroke.* 2003; 34: 813–819.
155. *Wholey MH, Al-Mubarek N, Wholey MH.* Updated review of the global carotid artery stent registry. *Catheter Cardiovasc Interv.* 2003; 60: 259–266.
156. *Barbato JE, Dillavou E, Horowitz MB, et al.* A randomized trial of carotid artery stenting with and without cerebral protection. *J Vasc Surg.* 2008; 47: 760–765.
157. *Fowkes FG.* Epidemiology of atherosclerotic arterial disease in the lower limbs. *Eur J Vasc Surg.* 1988; 2: 283–291.
158. *Newman AB, Siscovick DS, Manolio TA, et al.* Ankle-arm index as a marker of atherosclerosis in the Cardiovascular Health Study. Cardiovascular Heart Study (CHS) Collaborative Research Group. *Circulation.* 1993; 88: 37–45.
159. *Belch JJ, Topol EJ, Agnelli G, et al.* Critical issues in peripheral arterial disease detection and management: a call to action. *Arch Intern Med.* 2003; 163: 884–892.
160. *Simons PC, Algra A, Eikelboom BC, et al.* Carotid artery stenosis in patients with peripheral arterial disease: the SMARTstudy. *J Vasc Surg.* 1999; 30: 519–525.
161. *Alexandrova NA, Gibson WC, Norris JW, Maggisano R.* Carotid artery stenosis in peripheral vascular disease. *J Vasc Surg.* 1996; 23: 645–649.
162. *Cina CS, Safar HA, Maggisano R, et al.* Prevalence and progression of internal carotid artery stenosis in patients with peripheral arterial occlusive disease. *J Vasc Surg.* 2002; 36: 75–82.
163. *Colgan MP, Strode GR, Sommer JD, et al.* Prevalence of asymptomatic carotid disease: results of duplex scanning in 348 unselected volunteers. *J Vasc Surg.* 1988; 8: 674–678.
164. *McDermott MM, Liu K, Criqui MH, et al.* Ankle-brachial index and subclinical cardiac and carotid disease: the multi-ethnic study of atherosclerosis. *Am J Epidemiol.* 2005; 162: 33–41.
165. *AbuRahma AF, Robinson PA.* Prospective clinicopathologic follow-up study of asymptomatic neck bruit. *Am Surg* 1990; 56: 108–113.
166. *Clement DL, Boccalon H, Dormandy J, et al.* A clinical approach to the management of the patient with coronary (Co) and/or carotid (Ca) artery disease who presents with leg ischaemia (Lis). *Int Angiol.* 2000; 19: 97–125.
167. *Hertzer NR, Loop FD, Beven EG, et al.* Surgical staging for simultaneous coronary and carotid disease: a study including prospective randomization. *J Vasc Surg.* 1989; 9: 455–463.
168. *Schwartz LB, Bridgman AH, Kieffer RW, et al.* Asymptomatic carotid artery stenosis and stroke in patients undergoing cardiopulmonary bypass. *J Vasc Surg.* 1995; 21: 146–153.
169. *Hertzer NR, Young JR, Beven EG, et al.* Coronary angiography in 506 patients with extracranial cerebrovascular disease. *Arch Intern Med.* 1985; 145: 849–852.
170. *Urbinati S, Di Pasquale G, Andreoli A, et al.* Preoperative noninvasive coronary risk stratification in candidates for carotid endarterectomy. *Stroke.* 1994; 25: 2022–2027.
171. *Naylor AR, Cuffe RL, Rothwell PM, Bell PR.* A systematic review of outcomes following staged and synchronous carotid endarterectomy and coronary artery bypass. *Eur J Vasc Endovasc Surg.* 2003; 25: 380–389.
172. Клиническая ангиология. Руководство для врачей/ Под ред. А.В. Покровского. М.: Медицина, 2004; 1: 808.
173. *Жулев Н.М., Яковлев Н.А., Кандыба Д.В., Сокуренок Г.Ю.* Инсульт экстракраниального генеза. СПб.: Издательский дом СПбМАПО, 2004; 588.
174. Национальные клинические рекомендации ВНОК. Сборник/ Под ред. Р.Г. Оганова. 2-е издание. М.: Издательство «Сицилия – Полиграф», 2009; 528.
175. *Юрченко Д.Л., Китачев К.В., Ерофеев А.А., Хубулава Г.Г.* Хирургическое лечение стенозов сонных артерий. СПб.: Наука. 2010; 210.
176. *Казанчян П.О., Попов В.А., Ларьков Р.Н. и др.* Сравнительная оценка классической и эверсионной методик каротидной эндартерэктомии. *Ангиология и сосудистая хирургия.* 2002; 8: 3: 81–86.
177. *Gaunt M. E., Brown L., Hartsshome T. et al.* Unstable carotid plaques: preoperative identification and association with intraoperative embolisation detected by transcranial Doppler. *J. Vasc. Surg.* 1996; 11: 78–82.
178. *Geroulakos G., Ramaswami G., Lambropoulos N. et al.* Characterization of symptomatic and asymptomatic carotid plaques using high-resolution realtime ultrasonography. *Br. J. Surg.* 1993; 80: 1274–1277.
179. *Gray-Weale A.C., Graham J.C., Burnett J.R. et al.* Carotid artery atheroma: comparison of preoperative B-mode ultrasound appearance with carotid endarterectomy specimen pathology. *J. Cardiovasc. Surg.* 1988; 29: 676.
180. *Van Damme H., Vivario M.* Pathologic aspects of carotid plaques: surgical and clinical significance. *Intern. Angiol.* 1993; 12: 299–311.
181. Carotid Artery Stenosis. Current and Emerging Treatments/ Ed. Chatuverdi S., Rothwell P. Boca Raton: Taylor & Francis Group, LLC. 2005; 359.
182. *Eskandari M.K., Pearce W.H., Yao J.S.T.* Carotid artery disease. Peoples medical publishing house, Shelton, Connecticut, USA. 2010; 344.
183. Сосудистая хирургия по Хаймовичу. Под ред. Э. Ашера; перевод 5-го английского издания под ред. А.В. Покровского. М.: Бином. Лаборатория знаний, 2010; 1: 644.
184. *Белов Ю.В.* Руководство по сосудистой хирургии с атласом оперативной техники. М.: ДеНово. 2000; 448.
185. *Бокерия Л.А., Гудкова Р.Г.* Сердечно-сосудистая хирургия. 2010; Болезни и врожденные аномалии системы кровообращения. М.: НЦССХ им. А.Н. Бакулева РАМН. 2011; 192.
186. Журнал невропатологии и психиатрии им. С.С. Корсакова. Том LXXVI. 1976; 16–23.
187. Эндоваскулярная хирургия при патологии брахиоцефальных артерий Под ред. Алеяна Б.Г., Анри М., Спиридонова А.А., Тер-Акопяна А. М.: Издательство НЦССХ им. А.Н. Бакулева РАМН. 2001; 136.
188. *Стародубцев В.Б., Чернявский М.А., Виноградова Т.Е., Чернявский А.М.* Гибридные оперативные вмешательства при многоуровневом поражении брахиоцефальных артерий у пациентов с сосудисто-мозговой



- недостаточностью Карпенко А.А. Ангиология и сосудистая хирургия. 2010; 16: 4: 130–134.
189. *Гайдар Б.В., Парфенов В.Е., Свистов Д.В.* Оценка реактивности мозгового кровотока с применением ультразвуковых методов диагностики. Ультразвуковая доплерографическая диагностика сосудистых заболеваний. Под ред. Никитина Ю.М. и Труханова А.И. М.: Видар. 1998; 241–44.
  190. *Лелюк С.Э.* Состояние цереброваскулярного резерва у больных с сочетанной атеросклеротической патологией магистральных артерий головы: Автореф... дис. канд. мед. наук. М.: 1996.
  191. *Казанчан П.О., Валиков Е.А.* Патологические деформации внутренних сонных и позвоночных артерий. М.: Изд-во МЭИ. 2005; 12–13.
  192. *Свистов В.Д., Сименютин В.Б.* Регуляция мозгового кровообращения и методы ее оценки методом транскраниальной доплерографии. Регионарное кровообращение и микроциркуляция. 2003; 4(8): 20–27.
  193. *Шумилина М.В.* «Возможности ультразвуковой доплерографии и дуплексного сканирования в диагностике стенозирующих поражений сонных артерий». Канд. дисс. 1998; 105.
  194. *Шумилина М.В.* Нарушения венозного церебрального кровообращения у больных с сердечно-сосудистой патологией. Дисс. док. 2002.
  195. *Шумилина М.В.* Комплексная ультразвуковая диагностика патологии периферических сосудов. НЦССХ им. А.Н. Бакулева РАМН. 2007.
  196. *Фокин Ал.Ан., Владимирский В.В., Вардугин И.В., Кузнецова М.Ю.* Ангиология и сосудистая хирургия. 1995; 1: 1: Ранние тромбозы реконструированных сонных артерий: причины, диагностика и лечение.
  197. *Белов Ю.В., Баяндин Л.Б., Косенков А.Н., Султанян Т.Л.* Одномоментные операции у больных с сочетанным поражением коронарных и брахицефальных артерий. Ангиология и сосудистая хирургия. 1995; 1: 3.
  198. *Фокин Ал.Ан., Владимирский В.В., Алехин Д.И.* Хирургическое лечение множественных окклюзирующих поражений ветвей дуги аорты. Ангиология и сосудистая хирургия. 1997; 3: 2.
  199. *Д.Н. Джибладзе, А.В. Покровский, Ю.М. Никитин, О.В. Лагода.* Значение структуры атеросклеротических бляшек и степени стеноза внутренней сонной артерии в клинике ишемических нарушений мозгового кровообращения. Ангиология и сосудистая хирургия. 1997; 3: 2.
  200. *Е.Б. Куперберг.* Письмо в редакцию. Современные показания к каротидной эндартерэктомии. Ангиология и сосудистая хирургия. 1998; 4: 2.
  201. *Д.Н. Джибладзе, Д.Ю. Бархатов, Ю.М. Никитин.* Значение гемодинамических факторов при различных формах атеросклеротического поражения магистральных артерий головы. Ангиология и сосудистая хирургия. 2000; 6: 1.
  202. *П.О. Казанчан, И.А. Казанцева, О.А. Алуханян* и др. Клинико-морфологические аспекты каротидных бляшек и информативность цветного дуплексного сканирования. Ангиология и сосудистая хирургия. 2002; 8: 2.
  203. *Ю.В. Белов, В.А. Сандриков, В.В. Базылев, Т.В. Базылева.* Клинико-диагностические аспекты больных с асимптомным поражением сонных артерий и пациентов с клиникой сосудисто-мозговой недостаточности. Ангиология и сосудистая хирургия. 2002; 8: 3.
  204. *Ю.В. Белов, А.Л. Кузьмин.* Каротидная эндартерэктомия под местной анестезией у больных с изолированными, множественными и сочетанными поражениями брахицефальных артерий. Ангиология и сосудистая хирургия. 2002; 8; 3.
  205. *П.О. Казанчан, В.А. Попов, Р.Н. Ларьков* и др. Сравнительная оценка классической и эверсионной методик каротидной эндартерэктомии. Ангиология и сосудистая хирургия. 2003; 9: 1.
  206. *Д.Н. Джибладзе, А.Г. Аминтаева, О.В. Лагода, В.Г. Ионова.* Катамнез больных с экстракраниальной патологией сонных артерий и ишемическими нарушениями мозгового кровообращения. Ангиология и сосудистая хирургия. 2003; 9: 2.
  207. *А.Н. Вачев, М.Ю. Степанов, Е.В. Фролова, О.В. Дмитриев.* Влияние операций на сонных артериях на регресс двигательных нарушений у больных после ишемического инсульта. Ангиология и сосудистая хирургия. 2003; 9: 3.
  208. *А.В. Покровский, Д.Ф. Белоярцев, Р.В. Колосов.* Что влияет на стандарты «качества» выполнения каротидной эндартерэктомии? Ангиология и сосудистая хирургия. 2004; 10: 1.
  209. *В.М. Седов, И.В. Баталин, В.М. Кондратьев.* Зависимость результатов лечения больных с атеросклерозом артерий головного мозга от технологии каротидной эндартерэктомии. Ангиология и сосудистая хирургия. 2004; 10: 2.
  210. *Д.Н. Джибладзе, О.В. Лагода, Д.Ю. Бархатов* и др. Роль факторов риска в развитии ишемического инсульта при патологии экстракраниального отдела сонных артерий (клинические, ультразвуковые, биохимические и гемодинамические аспекты). Часть I. Ангиология и сосудистая хирургия. 2004; 10: 3.
  211. *Д.Н. Джибладзе, О.В. Лагода, Д.Ю. Бархатов* и др. Роль факторов риска в развитии ишемического инсульта при патологии экстракраниального отдела сонных артерий (клинические, ультразвуковые, биохимические и гемодинамические аспекты). Часть II. Ангиология и сосудистая хирургия. 2004; 10: 4.
  212. *А.В. Красников, О.В. Лагода, Д.Ю. Бархатов* и др. Асимптомные стенозы и тромбозы сонных артерий: гемодинамические и ультразвуковые аспекты. Ангиология и сосудистая хирургия. 2005; 11: 1.
  213. *А.В. Покровский, Г.И. Кунцевич, Д.Ф. Белоярцев* и др. Сравнительный анализ отдаленных результатов каротидной эндартерэктомии в зависимости от методики операции. Ангиология и сосудистая хирургия. 2005; 11: 2.
  214. *А.В. Покровский, Г.И. Кунцевич, Д.Ф. Белоярцев* и др. Тромбозы сонной артерии в ранний период после каротидной эндартерэктомии. Ангиология и сосудистая хирургия. 2006; 12: 2.
  215. *А.А. Фокин, А.В. Прык, Д.И. Алехин.* Хирургическое лечение стенозирующих поражений сонных артерий по сравнительным результатам ультразвукового и ангиографического исследований. Ангиология и сосудистая хирургия. 2006; 12: 2.
  216. *А.Н. Вачев, Ю.В. Шукин, Е.А. Суркова.* Снижение риска развития кардиологических осложнений при выполнении операции каротидной эндартерэктомии. Ангиология и сосудистая хирургия. 2007; 13: 3.
  217. *А.А. Фокин, Д.И. Алехин, К.А. Киреев.* Реконструктивная хирургия сонных артерий у пациентов старше 70 лет. Ангиология и сосудистая хирургия. 2009; 15: 1.
  218. *Белоярцев Д.Ф.* Варианты реконструкций каротидной бифуркации при атеросклерозе: история вопроса и современное состояние проблемы. Ангиология и сосудистая хирургия. 2009; 15; 1.
  219. *Чернявский А.М., Стародубцев В.Б., Столяров М.С.* и др. Результаты использования различных видов заплат в хирургии сонных артерий. Ангиология и сосудистая хирургия. 2009; 15; 3.

220. Чернявский А.М., Виноградова Т.Е., Стародубцев В.Б. и др. Хирургическое лечение сочетанного поражения каротидных и коронарных артерий. *Ангиология и сосудистая хирургия*. 2009; 15: 4.
221. А.Ю. Зайцев, В.С. Кикевич, В.Е. Смирнов и др. Стентирование сонных артерий у больных с поражением ветвей дуги аорты. *Ангиология и сосудистая хирургия*. 2000; 6: 2.
222. Игнатъев И.М., Володюхин М.Ю., Малиновский М.Н. Ангиопластика и стентирование сонных артерий у больных с высоким хирургическим риском. *Ангиология и сосудистая хирургия*. 2008; 14: 4.
223. Иванов В.А., Гавриленко А.В., Терехин С.А. и др. Сравнительные исследования каротидной эндалтерэктомии и каротидного стентирования у пациентов со стенозами сонных артерий (часть I). *Ангиология и сосудистая хирургия*. 2010; 16: 1.
224. Гавриленко А.В., Иванов В.А., Терехин С.А. и др. Сравнительные исследования каротидной эндалтерэктомии и каротидного стентирования у пациентов со стенозами сонных артерий (часть II). *Ангиология и сосудистая хирургия*. 2010; 16: 2.
225. Гавриленко А.В., Иванов В.А., Пивень А.В. и др. Оценка эффективности и факторов риска каротидной эндалтерэктомии и каротидного стентирования у пациентов с симптомными стенозами внутренних сонных артерий в раннем послеоперационном периоде. *Ангиология и сосудистая хирургия*. 2010; 16: 4.
226. Карпенко А.А., Стародубцев В.Б., Чернявский М.А. и др. Гибридные оперативные вмешательства при многоуровневых поражениях брахиоцефальных артерий у пациентов с сосудисто-мозговой недостаточностью. *Ангиология и сосудистая хирургия*. 2010; 16: 4.
227. Ratchford EV, Jin Z, Tullio MR, et al. Carotid bruit for detection of hemodynamically significant carotid stenosis: the Northern Manhattan Study. *Neurol Res*. 2009; 31: 748–52.
228. Goldstein LB, Adams R, Alberts MJ, et al. Primary prevention of ischemic stroke: a guideline from the American Heart Association/American Stroke Association Stroke Council: cosponsored by the Atherosclerotic Peripheral Vascular Disease Interdisciplinary Working Group; Cardiovascular Nursing Council; Clinical Cardiology Council; Nutrition, Physical Activity, and Metabolism Council; and the Quality of Care and Outcomes Research Interdisciplinary Working Group. *Stroke*. 2006; 37: 1583–633.
229. Qureshi AI, Alexandrov AV, Tegeler CH, et al. Guidelines for screening of extracranial carotid artery disease: a statement for healthcare professionals from the multidisciplinary practice guidelines committee of the American Society of Neuroimaging. *J Neuroimaging*. 2007; 17: 19–47.
230. Bates ER, Babb JD, Casey DE Jr., et al. ACCF/SCAI/SVMB/SIR/ASITN 2007 clinical expert consensus document on carotid stenting: a report of the American College of Cardiology Foundation Task Force on Clinical Expert Consensus Documents (ACCF/SCAI/SVMB/SIR/ASITN Clinical Expert Consensus Document Committee on Carotid Stenting). *J Am Coll Cardiol*. 2007; 49: 126–70.
231. U.S. Preventive Services Task Force. Screening for carotid artery stenosis: U.S. Preventive Services Task Force recommendation statement [published correction appears in *Ann Intern Med*. 2008; 148: 248]. *Ann Intern Med*. 2007; 147: 854–9.
232. Craven TE, Ryu JE, Espeland MA, et al. Evaluation of the associations between carotid artery atherosclerosis and coronary artery stenosis: a case-control study. *Circulation*. 1990; 82: 1230–42.
233. Chimowitz MI, Poole RM, Starling MR, et al. Frequency and severity of asymptomatic coronary disease in patients with different causes of stroke. *Stroke*. 1997; 28: 941–5.
234. Kallikazaros I, Tsioufis C, Sideris S, et al. Carotid artery disease as a marker for the presence of severe coronary artery disease in patients evaluated for chest pain. *Stroke*. 1999; 30: 1002–7.
235. Alexandrova NA, Gibson WC, Norris JW, et al. Carotid artery stenosis in peripheral vascular disease. *J Vasc Surg*. 1996; 23: 645–9.
236. Fisher M. Occlusion of the internal carotid artery. *Arch Neurol Psychiatry*. 1951; 65: 346–77.
237. Bots ML, Hoes AW, Koudstaal PJ, et al. Common carotid intima-media thickness and risk of stroke and myocardial infarction: the Rotterdam Study. *Circulation*. 1997; 96: 1432–7.
238. Hodis HN, Mack WJ, LaBree L, et al. The role of carotid arterial intima-media thickness in predicting clinical coronary events. *Ann Intern Med*. 1998; 128: 262–9.
239. O'Leary DH, Polak JF, Kronmal RA, et al. Carotid-artery intima and media thickness as a risk factor for myocardial infarction and stroke in older adults. *N Engl J Med*. 1999; 340: 14–22.
240. Sabeti S, Schlager O, Exner M, et al. Progression of carotid stenosis detected by duplex ultrasonography predicts adverse outcomes in cardiovascular high-risk patients. *Stroke*. 2007; 38: 2887–94.
241. Rundek T, Arif H, Boden-Albala B, et al. Carotid plaque, a subclinical precursor of vascular events: the Northern Manhattan Study. *Neurology*. 2008; 70: 1200–7.
242. Wiebers DO, Whisnant JP, Sandok BA, et al. Prospective comparison of a cohort with asymptomatic carotid bruit and a population-based cohort without carotid bruit. *Stroke*. 1990; 21: 984–8.
243. Norris JW, Zhu CZ, Bornstein NM, et al. Vascular risks of asymptomatic carotid stenosis. *Stroke*. 1991; 22: 1485–90.
244. Gongora-Rivera F, Labreuche J, Jaramillo A, et al. Autopsy prevalence of coronary atherosclerosis in patients with fatal stroke. *Stroke*. 2007; 38: 1203–10.
245. Kuller LH, Arnold AM, Psaty BM, et al. 10-year follow-up of subclinical cardiovascular disease and risk of coronary heart disease in the Cardiovascular Health Study. *Arch Intern Med*. 2006; 166: 71–8.
246. Arnold AM, Psaty BM, Kuller LH, et al. Incidence of cardiovascular disease in older Americans: the cardiovascular health study. *J Am Geriatr Soc*. 2005; 53: 211–8.
247. Kathiresan S, Larson MG, Keyes MJ, et al. Assessment by cardiovascular magnetic resonance, electron beam computed tomography, and carotid ultrasonography of the distribution of subclinical atherosclerosis across Framingham risk strata. *Am J Cardiol*. 2007; 99: 310–4.
248. Lorenz MW, Markus HS, Bots ML, et al. Prediction of clinical cardiovascular events with carotid intima-media thickness: a systematic review and meta-analysis. *Circulation*. 2007; 115: 459–67.
249. Barrett-Connor E, Laughlin GA, Connor C. Coronary artery calcium versus intima-media thickness as a measure of cardiovascular disease among asymptomatic adults (from the Rancho Bernardo Study). *Am J Cardiol*. 2007; 99: 227–31.
250. Terry JG, Carr JJ, Tang R, et al. Coronary artery calcium outperforms carotid artery intima-media thickness as a noninvasive index of prevalent coronary artery stenosis. *Arterioscler Thromb Vasc Biol*. 2005; 25: 1723–8.
251. Nambi V, Chambless L, Folsom AR, et al. Carotid intima-media thickness and presence or absence of plaque improves prediction of coronary heart disease risk: the ARIC (Atherosclerosis Risk In Communities) study. *J Am Coll Cardiol*. 2010; 55: 1600–7.
252. Stein JH, Johnson HM. Carotid intima-media thickness, plaques, and cardiovascular disease risk: implications for preventive cardiology guidelines. *J Am Coll Cardiol*. 2010; 55: 1608–10.

253. *Blankenhorn DH, Selzer RH, Crawford DW, et al.* Beneficial effects of colestipol-niacin therapy on the common carotid artery: two- and four-year reduction of intima-media thickness measured by ultrasound. *Circulation.* 1993; 88: 20–8.
254. *Furberg CD, Adams HP Jr., Applegate WB, et al.* Effect of lovastatin on early carotid atherosclerosis and cardiovascular events. *Circulation.* 1994; 90: 1679–87.
255. *Hodis HN, Mack WJ, LaBree L, et al.* Reduction in carotid arterial wall thickness using lovastatin and dietary therapy: a randomized controlled clinical trial. *Ann Intern Med.* 1996; 124: 548–56.
256. *Mukherjee D, Yadav JS.* Carotid artery intimal-medial thickness: indicator of atherosclerotic burden and response to risk factor modification. *Am Heart J.* 2002; 144: 753–9.
257. *Byington RP, Evans GW, Espeland MA, et al.* Effects of lovastatin and warfarin on early carotid atherosclerosis: sex-specific analyses: Asymptomatic Carotid Artery Progression Study (ACAPS) Research Group. *Circulation.* 1999; 100: e14–7.
258. IC AVL standards for accreditation in noninvasive vascular testing. Part II Vascular Laboratory Operations. Extracranial Cerebrovascular Testing. Available at: <http://www.icavl.org/icavl/pdfs/extracranial2007.pdf>. Accessed August 29, 2008.
259. IC AVL standards for accreditation in noninvasive vascular testing. <http://www.icavl.org/icavl/apply/standards.htm>. Accessed May 5, 2010.
260. *Greenland P, Alpert JS, Beller GA, et al.* 2010 ACCF/AHA guideline for assessment of cardiovascular risk in asymptomatic adults. *J Am Coll Cardiol.* 2010; 56: e50–103.
261. *Grant EG, Benson CB, Moneta GL, et al.* Carotid artery stenosis: gray-scale and Doppler US diagnosis—Society of Radiologists in Ultrasound Consensus Conference. *Radiology.* 2003; 229: 340–6.
262. *Wyman RA, Mays ME, McBride PE, et al.* Ultrasound-detected carotid plaque as a predictor of cardiovascular events. *Vasc Med.* 2006; 11: 123–30.
263. *Culebras A, Kase CS, Masdeu JC, et al.* Practice guidelines for the use of imaging in transient ischemic attacks and acute stroke: a report of the Stroke Council, American Heart Association. *Stroke.* 1997; 28: 1480–97.
264. *Khan S, Cloud GC, Kerry S, et al.* Imaging of vertebral artery stenosis: a systematic review. *J Neurol Neurosurg Psychiatry.* 2007; 78: 1218–25.
265. *Malhotra AK, Camacho M, Ivatury RR, et al.* Computed tomographic angiography for the diagnosis of blunt carotid/vertebral artery injury: a note of caution. *Ann Surg.* 2007; 246: 632–42.
266. *Utter GH, Hollingworth W, Hallam DK, et al.* Sixteen-slice CT angiography in patients with suspected blunt carotid and vertebral artery injuries. *J Am Coll Surg.* 2006; 203: 838–48.
267. *Grant EG, Duerinckx AJ, El Saden SM, et al.* Ability to use duplex US to quantify internal carotid arterial stenoses: fact or fiction? *Radiology.* 2000; 214: 247–52.
268. *Blakeley DD, Oddone EZ, Hasselblad V, et al.* Noninvasive carotid artery testing: a meta-analytic review. *Ann Intern Med.* 1995; 122: 360–7.
269. *AbuRahma AF, Robinson PA, Strickler DL, et al.* Proposed new duplex classification for threshold stenoses used in various symptomatic and asymptomatic carotid endarterectomy trials. *Ann Vasc Surg.* 1998; 12: 349–58.
270. *Comerota AJ, Salles-Cunha SX, Daoud Y, et al.* Gender differences in blood velocities across carotid stenoses. *J Vasc Surg.* 2004; 40: 939–44.
271. *Busuttill SJ, Franklin DP, Youkey JR, et al.* Carotid duplex overestimation of stenosis due to severe contralateral disease. *Am J Surg.* 1996; 172: 144–7.
272. *Chi YW, White CJ, Woods TC, et al.* Ultrasound velocity criteria for carotid in-stent restenosis. *Catheter Cardiovasc Interv.* 2007; 69: 349–54.
273. *Sitzer M, Rose G, Furst G, et al.* Characteristics and clinical value of an intravenous echo-enhancement agent in evaluation of high-grade internal carotid stenosis. *J Neuroimaging.* 1997; 7 Suppl 1: S22–5.
274. *Ferrer JM, Samsó JJ, Serrando JR, et al.* Use of ultrasound contrast in the diagnosis of carotid artery occlusion. *J Vasc Surg.* 2000; 31: 736–41.
275. *Hensley S.* Ultrasound drugs face black-box warning: *Wall Street Journal.* October 8, 2007.
276. *Howard G, Baker WH, Chambless LE, et al.,* Asymptomatic Carotid Atherosclerosis Study Investigators. An approach for the use of Doppler ultrasound as a screening tool for hemodynamically significant stenosis (despite heterogeneity of Doppler performance): a multicenter experience. *Stroke.* 1996; 27: 1951–7.
277. *Kuntz KM, Polak JF, Whittemore AD, et al.* Duplex ultrasound criteria for the identification of carotid stenosis should be laboratory specific. *Stroke.* 1997; 28: 597–602.
278. *Alexandrov AV.* Ultrasound and angiography in the selection of patients for carotid endarterectomy. *Curr Cardiol Rep.* 2003; 5: 141–7.
279. *Paciaroni M, Caso V, Cardaioli G, et al.* Is ultrasound examination sufficient in the evaluation of patients with internal carotid artery severe stenosis or occlusion? *Cerebrovasc Dis.* 2003; 15: 173–6.
280. *Filis KA, Arko FR, Johnson BL, et al.* Duplex ultrasound criteria for defining the severity of carotid stenosis. *Ann Vasc Surg.* 2002; 16: 413–21.
281. *Mattos MA, Hodgson KJ, Faught WE, et al.* Carotid endarterectomy without angiography: is color-flow duplex scanning sufficient? *Surgery.* 1994; 116: 776–82.
282. *Jahromi AS, Cina CS, Liu Y, et al.* Sensitivity and specificity of color duplex ultrasound measurement in the estimation of internal carotid artery stenosis: a systematic review and meta-analysis. *J Vasc Surg.* 2005; 41: 962–72.
283. *Nederkoorn PJ, van der Graaf Y, Hunink MG.* Duplex ultrasound and magnetic resonance angiography compared with digital subtraction angiography in carotid artery stenosis: a systematic review. *Stroke.* 2003; 34: 1324–32.
284. *Biasi GM, Froio A, Diethrich EB, et al.* Carotid plaque echolucency increases the risk of stroke in carotid stenting: the Imaging in Carotid Angioplasty and Risk of Stroke (ICAROS) study. *Circulation.* 2004; 110: 756–62.
285. *Long A, Lepoutre A, Corbillon E, et al.* Critical review of non- or minimally invasive methods (duplex ultrasonography, MR- and CT-angiography) for evaluating stenosis of the proximal internal carotid artery. *Eur J Vasc Endovasc Surg.* 2002; 24: 43–52.
286. *Wutke R, Lang W, Fellner C, et al.* High-resolution, contrast-enhanced magnetic resonance angiography with elliptical centric k-space ordering of supra-aortic arteries compared with selective X-ray angiography. *Stroke.* 2002; 33: 1522–9.
287. *Alvarez-Linera J, Benito-Leon J, Escribano J, et al.* Prospective evaluation of carotid artery stenosis: elliptical centric contrast-enhanced MR angiography and spiral CT angiography compared with digital subtraction angiography. *AJNR Am J Neuroradiol.* 2003; 24: 1012–9.
288. *Remonda L, Senn P, Barth A, et al.* Contrast-enhanced 3D MR angiography of the carotid artery: comparison with conventional digital subtraction angiography. *AJNR Am J Neuroradiol.* 2002; 23: 213–9.
289. *Cosottini M, Pingitore A, Puglioli M, et al.* Contrast-enhanced three-dimensional magnetic resonance angiography.



- phy of atherosclerotic internal carotid stenosis as the non-invasive imaging modality in revascularization decision making. *Stroke*. 2003; 34: 660–4.
290. *Glor FP, Ariff B, Crowe LA*, et al. Carotid geometry reconstruction: a comparison between MRI and ultrasound. *Med Phys*. 2003; 30: 3251–61.
  291. *Teng MM, Tsai F, Liou AJ*, et al. Three-dimensional contrast-enhanced magnetic resonance angiography of carotid artery after stenting. *J Neuroimaging*. 2004; 14: 336–41.
  292. *Yucel EK, Anderson CM, Edelman RR*, et al. AHA scientific statement: magnetic resonance angiography: update on applications for extracranial arteries. *Circulation*. 1999; 100: 2284–301.
  293. *Yuan C, Mitsumori LM, Ferguson MS*, et al. In vivo accuracy of multispectral magnetic resonance imaging for identifying lipid-rich necrotic cores and intraplaque hemorrhage in advanced human carotid plaques. *Circulation*. 2001; 104: 2051–6.
  294. *Rutt BK, Clarke SE, Fayad ZA*. Atherosclerotic plaque characterization by MR imaging. *Curr Drug Targets Cardiovasc Haematol Disord*. 2004; 4: 147–59.
  295. *Cowper SE, Kuo PH, Bucala R*. Nephrogenic systemic fibrosis and gadolinium exposure: association and lessons for idiopathic fibrosing disorders. *Arthritis Rheum*. 2007; 56: 3173–5.
  296. *DeMarco JK, Huston J, III, Bernstein MA*. Evaluation of classic 2D time-of-flight MR angiography in the depiction of severe carotid stenosis. *AJR Am J Roentgenol*. 2004; 183: 787–93.
  297. *Belsky M, Gaitini D, Goldsher D*, et al. Color-coded duplex ultrasound compared to CT angiography for detection and quantification of carotid artery stenosis. *Eur J Ultrasound*. 2000; 12: 49–60.
  298. *Gronholdt ML*. B-mode ultrasound and spiral CT for the assessment of carotid atherosclerosis. *Neuroimaging Clin N Am*. 2002; 12: 421–35.
  299. *Hollingworth W, Nathens AB, Kanne JP*, et al. The diagnostic accuracy of computed tomography angiography for traumatic or atherosclerotic lesions of the carotid and vertebral arteries: a systematic review. *Eur J Radiol*. 2003; 48: 88–102.
  300. *Koelemay MJ, Nederkoorn PJ, Reitsma JB*, et al. Systematic review of computed tomographic angiography for assessment of carotid artery disease. *Stroke*. 2004; 35: 2306–12.
  301. *Enterline DS, Kapoor G*. A practical approach to CT angiography of the neck and brain. *Tech Vasc Interv Radiol*. 2006; 9: 192–204.
  302. *Titi M, George C, Bhattacharya D*, et al. Comparison of carotid Doppler ultrasound and computerised tomographic angiography in the evaluation of carotid artery stenosis. *Surgeon*. 2007; 5: 132–6.
  303. *Clevert DA, Johnson T, Jung EM*, et al. Color Doppler, power Doppler and B-flow ultrasound in the assessment of ICA stenosis: comparison with 64-MD-CT angiography. *Eur Radiol*. 2007; 17: 2149–59.
  304. *Mori S, Endo M, Obata T*, et al. Clinical potentials of the prototype 256-detector row CT-scanner. *Acad Radiol*. 2005; 12: 148–54.
  305. *Kido T, Kurata A, Higashino H*, et al. Cardiac imaging using 256-detector row four-dimensional CT: preliminary clinical report. *Radiat Med*. 2007; 25: 38–44.
  306. *Addis KA, Hopper KD, Iyriboz TA*, et al. CT angiography: in vitro comparison of five reconstruction methods. *AJR Am J Roentgenol*. 2001; 177: 1171–6.
  307. *Lell MM, Ditt H, Panknin C*, et al. Bone-subtraction CT angiography: evaluation of two different fully automated image-registration procedures for interscan motion compensation. *AJNR Am J Neuroradiol*. 2007; 28: 1362–8.
  308. *Bucek RA, Puchner S, Kanitsar A*, et al. Automated CTA quantification of internal carotid artery stenosis: a pilot trial. *J Endovasc Ther*. 2007; 14: 70–6.
  309. *Lell M, Fellner C, Baum U*, et al. Evaluation of carotid artery stenosis with multisection CT and MR imaging: influence of imaging modality and postprocessing. *AJNR Am J Neuroradiol*. 2007; 28: 104–10.
  310. *Josephson SA, Bryant SO, Mak HK*, et al. Evaluation of carotid stenosis using CT angiography in the initial evaluation of stroke and TIA. *Neurology*. 2004; 63: 457–60.
  311. *Chappell FM, Wardlaw JM, Young GR*, et al. Carotid artery stenosis: accuracy of noninvasive tests—individual patient data metaanalysis. *Radiology*. 2009; 251: 493–502.
  312. *Chen CJ, Lee TH, Hsu HL*, et al. Multi-slice CT angiography in diagnosing total versus near occlusions of the internal carotid artery: comparison with catheter angiography. *Stroke*. 2004; 35: 83–5.
  313. *Eisenberg RL, Bank WO, Hedgcock MW*. Neurologic complications of angiography in patients with critical stenosis of the carotid artery. *Neurology*. 1980; 30: 892–5.
  314. *Earnest F, Forbes G, Sandok BA*, et al. Complications of cerebral angiography: prospective assessment of risk. *AJR Am J Roentgenol*. 1984; 142: 247–53.
  315. *Dion JE, Gates PC, Fox AJ*, et al. Clinical events following neuroangiography: a prospective study. *Stroke*. 1987; 18: 997–1004.
  316. *Grzyska U, Freitag J, Zeumer H*. Selective cerebral intra-arterial DSA: complication rate and control of risk factors. *Neuroradiology*. 1990; 32: 296–9.
  317. *Hankey GJ, Warlow CP, Sellar RJ*. Cerebral angiographic risk in mild cerebrovascular disease. *Stroke*. 1990; 21: 209–22.
  318. *Hankey GJ, Warlow CP, Molyneux AJ*. Complications of cerebral angiography for patients with mild carotid territory ischaemia being considered for carotid endarterectomy. *J Neurol Neurosurg Psychiatry*. 1990; 53: 542–8.
  319. *Davies KN, Humphrey PR*. Complications of cerebral angiography in patients with symptomatic carotid territory ischaemia screened by carotid ultrasound. *J Neurol Neurosurg Psychiatry*. 1993; 56: 967–72.
  320. *Leonardi M, Cenni P, Simonetti L*, et al. Retrospective study of complications arising during cerebral and spinal diagnostic angiography from 1998 to 2003. *Interv Neuroradiol*. 2005; 11: 213–21.
  321. *Fayed AM, White CJ, Ramee SR*, et al. Carotid and cerebral angiography performed by cardiologists: cerebrovascular complications. *Catheter Cardiovasc Interv*. 2002; 55: 277–80.
  322. American College of Radiology. Standard for the performance of diagnostic cervicocerebral angiography in adults. American College of Radiology Standards 2000–2001. Reston, Va: American College of Radiology; 2000: 415–26.
  323. American College of Radiology. Standard for the performance of diagnostic cervicocerebral angiography in adults. American College of Radiology Standards 2000–2001. Reston, Va: American College of Radiology; 2000: 415–26.
  324. *Rashid P, Leonardi-Bee J, Bath P*. Blood pressure reduction and secondary prevention of stroke and other vascular events: a systematic review. *Stroke*. 2003; 34: 2741–8.
  325. PROGRESS Collaborative Group. Randomised trial of a perindopril-based blood-pressure-lowering regimen among 6,105 individuals with previous stroke or transient ischaemic attack. *Lancet*. 2001; 358: 1033–41.
  326. *Lawes CM, Bennett DA, Feigin VL*, et al. Blood pressure and stroke: an overview of published reviews. *Stroke*. 2004; 35: 776–85.
  327. *Neal B, MacMahon S, Chapman N*. Blood Pressure Lowering Treatment Trialists' Collaboration. Effects of ACE inhibitors, calcium antagonists, and other blood-pressure-lowering drugs: results of prospectively designed overviews of randomised trials. *Lancet*. 2000; 356: 1955–64.

328. *MacMahon S, Peto R, Cutler J, et al.* Blood pressure, stroke, and coronary heart disease: part 1, prolonged differences in blood pressure: prospective observational studies corrected for the regression dilution bias. *Lancet.* 1990; 335: 765–74.
329. *Rodgers A, MacMahon S, Gamble G, et al.* Blood pressure and risk of stroke in patients with cerebrovascular disease: the United Kingdom Transient Ischaemic Attack Collaborative Group. *BMJ.* 1996; 313: 147.
330. *Lewington S, Clarke R, Qizilbash N, et al.* Age-specific relevance of usual blood pressure to vascular mortality: a meta-analysis of individual data for one million adults in 61 prospective studies. *Lancet.* 2002; 360: 1903–3.
331. Meta-analysis of hypertension treatment trials. *Lancet.* 1990; 335: 1092–4.
332. *Howard G, Manolio TA, Burke GL, et al.,* The Atherosclerosis Risk in Communities (ARIC) and Cardiovascular Health Study (CHS) Investigators. Does the association of risk factors and atherosclerosis change with age? An analysis of the combined ARIC and CHS cohorts. *Stroke.* 1997; 28: 1693–701.
333. *Wilson PW, Hoeg JM, D'Agostino RB, et al.* Cumulative effects of high cholesterol levels, high blood pressure, and cigarette smoking on carotid stenosis. *N Engl J Med.* 1997; 337: 516–22.
334. *Psaty BM, Arnold AM, Olson J, et al.* Association between levels of blood pressure and measures of subclinical disease multi-ethnic study of atherosclerosis. *Am J Hypertens.* 2006; 19: 1110–7.
335. *Tell GS, Rutan GH, Kronmal RA, et al.* Correlates of blood pressure in community-dwelling older adults: the Cardiovascular Health Study: Cardiovascular Health Study (CHS) Collaborative Research Group. *Hypertension.* 1994; 23: 59–67.
336. *Crouse JR, Toole JF, McKinney WM, et al.* Risk factors for extracranial carotid artery atherosclerosis. *Stroke.* 1987; 18: 990–6.
337. *Sutton-Tyrrell K, Alcorn HG, Wolfson SK Jr, et al.* Predictors of carotid stenosis in older adults with and without isolated systolic hypertension. *Stroke.* 1993; 24: 355–61.
338. *MacMahon S, Rodgers A.* Blood pressure, antihypertensive treatment and stroke risk. *J Hypertens Suppl.* 1994; 12: S5–14.
339. *Yusuf S, Sleight P, Pogue J, et al.* Effects of an angiotensin-converting enzyme inhibitor, ramipril, on cardiovascular events in high-risk patients The Heart Outcomes Prevention Evaluation Study Investigators. *N Engl J Med.* 2000; 342: 145–53.
340. *Silvestrini M, Vernieri F, Pasqualetti P, et al.* Impaired cerebral vasoreactivity and risk of stroke in patients with asymptomatic carotid artery stenosis. *JAMA.* 2000; 283: 2122–7.
341. *Chobanian AV, Bakris GL, Black HR, et al.* The Seventh Report of the Joint National Committee on Prevention, Detection, Evaluation, and Treatment of High Blood Pressure: the JNC 7 report. *JAMA.* 2003; 289: 2560–72.
342. *Wolf PA, D'Agostino RB, Kannel WB, et al.* Cigarette smoking as a risk factor for stroke, The Framingham Study. *JAMA.* 1988; 259: 1025–9.
343. *Shinton R, Beevers G.* Meta-analysis of relation between cigarette smoking and stroke. *BMJ.* 1989; 298: 789–94.
344. *Kawachi I, Colditz GA, Stampfer MJ, et al.* Smoking cessation and decreased risk of stroke in women. *JAMA.* 1993; 269: 232–6.
345. *Robbins AS, Manson JE, Lee IM, et al.* Cigarette smoking and stroke in a cohort of U.S. male physicians. *Ann Intern Med.* 1994; 120: 458–62.
346. *Wannamethee SG, Shaper AG, Whincup PH, et al.* Smoking cessation and the risk of stroke in middle-aged men. *JAMA.* 1995; 274: 155–60.
347. *Rohr J, Kittner S, Feeser B, et al.* Traditional risk factors and ischemic stroke in young adults: the Baltimore-Washington Cooperative Young Stroke Study. *Arch Neurol.* 1996; 53: 603–7.
348. *Howard G, Wagenknecht LE, Cai J, et al.* Cigarette smoking and other risk factors for silent cerebral infarction in the general population. *Stroke.* 1998; 29: 913–7.
349. *Lu M, Ye W, Adami HO, et al.* Stroke incidence in women under 60 years of age related to alcohol intake and smoking habit. *Cerebrovasc Dis.* 2008; 25: 517–25.
350. *Dobs AS, Nieto FJ, Szklo M, et al.* Risk factors for popliteal and carotid wall thicknesses in the Atherosclerosis Risk in Communities (ARIC) Study. *Am J Epidemiol.* 1999; 150: 1055–67.
351. *O'Leary DH, Polak JF, Kronmal RA, et al.* Thickening of the carotid wall: a marker for atherosclerosis in the elderly? *Stroke.* 1996; 27: 224–31.
352. *Sharrett AR, Ding J, Criqui MH, et al.* Smoking, diabetes, and blood cholesterol differ in their associations with subclinical atherosclerosis: the Multiethnic Study of Atherosclerosis (MESA). *Atherosclerosis.* 2006; 186: 441–7.
353. Executive Committee for the Asymptomatic Carotid Atherosclerosis Study. Endarterectomy for asymptomatic carotid artery stenosis. *JAMA.* 1995; 273: 1421–8.
354. *Hobson RW, Weiss DG, Fields WS, et al.* Efficacy of carotid endarterectomy for asymptomatic carotid stenosis: the Veterans Affairs Cooperative Study Group. *N Engl J Med.* 1993; 328: 221–7.
355. North American Symptomatic Carotid Endarterectomy Trial Collaborators. Beneficial effect of carotid endarterectomy in symptomatic patients with high-grade carotid stenosis. *N Engl J Med.* 1991; 325: 445–53.
356. Sacco RL, Adams R, Albers G, et al. Guidelines for prevention of stroke in patients with ischemic stroke or transient ischemic attack: a statement for healthcare professionals from the American Heart Association/American Stroke Association Council on Stroke: cosponsored by the Council on Cardiovascular Radiology and Intervention. *Stroke.* 2006; 37: 577–617.
357. Antithrombotic Trialists' Collaboration. Collaborative meta-analysis of randomised trials of antiplatelet therapy for prevention of death, myocardial infarction, and stroke in high risk patients. *BMJ.* 2002; 324: 71–86.
358. *Diener HC, Bogousslavsky J, Brass LM, et al.* Aspirin and clopidogrel compared with clopidogrel alone after recent ischaemic stroke or transient ischaemic attack in high-risk patients (MATCH): randomised, double-blind, placebo-controlled trial. *Lancet.* 2004; 364: 331–7.
359. *Diener HC, Cunha L, Forbes C, et al.* European Stroke Prevention Study. 2. Dipyridamole and acetylsalicylic acid in the secondary prevention of stroke. *J Neurol Sci.* 1996; 143: 1–13.
360. *Sacco RL, Diener HC, Yusuf S, et al.* Aspirin and extended-release dipyridamole versus clopidogrel for recurrent stroke. *N Engl J Med.* 2008; 359: 1238–51.
361. *Mohr JP, Thompson JL, Lazar RM, et al.* A comparison of warfarin and aspirin for the prevention of recurrent ischemic stroke. *N Engl J Med.* 2001; 345: 1444–51.
362. *Cote R, Battista RN, Abrahamowicz M, et al.,* The Asymptomatic Cervical Bruit Study Group. Lack of effect of aspirin in asymptomatic patients with carotid bruits and substantial carotid narrowing. *Ann Intern Med.* 1995; 123: 649–55.
363. *Goldstein LB, Adams R, Becker K, et al.* Primary prevention of ischemic stroke: a statement for healthcare professionals from the Stroke Council of the American Heart Association. *Circulation.* 2001; 103: 163–82.
364. *Bhatt DL, Fox KA, Hacke W, et al.* Clopidogrel and aspirin versus aspirin alone for the prevention of atherothrombotic



- events. *N Engl J Med.* 2006; 354: 1706–17.
365. *Alberts MJ, Bergman DL, Molner E, et al.* Antiplatelet effect of aspirin in patients with cerebrovascular disease. *Stroke.* 2004; 35: 175–8.
  366. *Mega JL, Close SL, Wiviott SD, et al.* Cytochrome p-450 polymorphisms and response to clopidogrel. *N Engl J Med.* 2009; 360: 354–62.
  367. US Food and Drug Administration. FDA Drug Safety Communication: Reduced effectiveness of Plavix (clopidogrel) in patients who are poor metabolizers of the drug. Available at: <http://www.fda.gov/Drugs/DrugSafety/PostmarketDrugSafetyInformationforPatientsandProviders/ucm203888.htm>. Accessed April 28, 2010.
  368. *Holmes DR Jr., Dehmer GJ, Kaul S, et al.* ACCF/AHA clopidogrel clinical alert: approaches to the FDA «boxed warning»: a report of the American College of Cardiology Foundation Task Force on clinical expert consensus documents and the American Heart Association. *J Am Coll Cardiol.* 2010; 56: 321–41.
  369. *Sacco RL, Roberts JK, Boden-Albala B, et al.* Race-ethnicity and determinants of carotid atherosclerosis in a multi-ethnic population. The Northern Manhattan Stroke Study. *Stroke.* 1997; 28: 929–35.
  370. *Blankenhorn DH, Selzer RH, Crawford DW, et al.* Beneficial effects of colestipol-niacin therapy on the common carotid artery: two- and four-year reduction of intima-media thickness measured by ultrasound. *Circulation.* 1993; 88: 20–8.
  371. *Josephson SA, Bryant SO, Mak HK, et al.* Evaluation of carotid stenosis using CT angiography in the initial evaluation of stroke and TIA. *Neurology.* 2004; 63: 457–60.
  372. *Grzyska U, Freitag J, Zeumer H.* Selective cerebral intra-arterial DSA: complication rate and control of risk factors. *Neuroradiology.* 1990; 32: 296–9.
  373. *Hankey GJ, Warlow CP, Sellar RJ.* Cerebral angiographic risk in mild cerebrovascular disease. *Stroke.* 1990; 21: 209–22.
  374. *Wilson PW, Hoeg JM, D'Agostino RB, et al.* Cumulative effects of high cholesterol levels, high blood pressure, and cigarette smoking on carotid stenosis. *N Engl J Med.* 1997; 337: 516–22.
  375. *O'Leary DH, Polak JF, Kronmal RA, et al.* Thickening of the carotid wall: a marker for atherosclerosis in the elderly? *Stroke.* 1996; 27: 224–31.
  376. *Amarenco P, Bogousslavsky J, Callahan A III, et al.* High-dose atorvastatin after stroke or transient ischemic attack. *N Engl J Med.* 2006; 355: 549–59.
  377. *Iso H, Jacobs DR, Wentworth D Jr., et al.* Serum cholesterol levels and six-year mortality from stroke in 350,977 men screened for the multiple risk factor intervention trial. *N Engl J Med.* 1989; 320: 904–10.
  378. Cholesterol, diastolic blood pressure, and stroke: 13,000 strokes in 450,000 people in 45 prospective cohorts. Prospective studies collaboration. *Lancet.* 1995; 346: 1647–53.
  379. *Shahar E, Chambless LE, Rosamond WD, et al.* Plasma lipid profile and incident ischemic stroke: the Atherosclerosis Risk in Communities (ARIC) study. *Stroke.* 2003; 34: 623–31.
  380. *Kurth T, Everett BM, Buring JE, et al.* Lipid levels and the risk of ischemic stroke in women. *Neurology.* 2007; 68: 556–62.
  381. *Lewington S, Whitlock G, Clarke R, et al.* Blood cholesterol and vascular mortality by age, sex, and blood pressure: a meta-analysis of individual data from 61 prospective studies with 55,000 vascular deaths. *Lancet.* 2007; 370: 1829–39.
  382. *Sharrett AR, Patsch W, Sorlie PD, et al.* Associations of lipoprotein cholesterol, apolipoproteins A-I and B, and triglycerides with carotid atherosclerosis and coronary heart disease. The Atherosclerosis Risk in Communities (ARIC) Study. *Arterioscler Thromb.* 1994; 14: 1098–104.
  383. *Wasserman BA, Sharrett AR, Lai S, et al.* Risk factor associations with the presence of a lipid core in carotid plaque of asymptomatic individuals using high-resolution MRI: the Multi-Ethnic Study of Atherosclerosis (MESA). *Stroke.* 2008; 39: 329–35.
  384. *Briel M, Studer M, Glass TR, et al.* Effects of statins on stroke prevention in patients with and without coronary heart disease: a meta-analysis of randomized controlled trials. *Am J Med.* 2004; 117: 596–606.
  385. *Amarenco P, Labreuche J, Lavallee P, et al.* Statins in stroke prevention and carotid atherosclerosis: systematic review and up-to-date meta-analysis. *Stroke.* 2004; 35: 2902–9.
  386. *Baigent C, Keech A, Kearney PM, et al.* Efficacy and safety of cholesterol-lowering treatment: prospective meta-analysis of data from 90,056 participants in 14 randomised trials of statins. *Lancet.* 2005; 366: 1267–78.
  387. *Sillescu H, Amarenco P, Hennerici MG, et al.* Atorvastatin reduces the risk of cardiovascular events in patients with carotid atherosclerosis: a secondary analysis of the Stroke Prevention by Aggressive Reduction in Cholesterol Levels (SPARCL) trial. *Stroke.* 2008; 39: 3297–302.
  388. MRC/BHF Heart Protection Study of cholesterol lowering with simvastatin in 20,536 high-risk individuals: a randomised placebocontrolled trial. *Lancet.* 2002; 360: 7–22.
  389. *Crouse JR III, Raichlen JS, Riley WA, et al.* Effect of rosuvastatin on progression of carotid intima-media thickness in low-risk individuals with subclinical atherosclerosis: the METEOR Trial. *JAMA.* 2007; 297: 1344–53.
  390. *Canner PL, Berge KG, Wenger NK, et al.* Fifteen year mortality in Coronary Drug Project patients: long-term benefit with niacin. *J Am Coll Cardiol.* 1986; 8: 1245–55.
  391. *Bloomfield RH, Davenport J, Babikian V, et al.* Reduction in stroke with gemfibrozil in men with coronary heart disease and low HDL cholesterol: The Veterans Affairs HDL Intervention Trial (VAHIT). *Circulation.* 2001; 103: 2828–33.
  392. *Keech A, Simes RJ, Barter P, et al.* Effects of long-term fenofibrate therapy on cardiovascular events in 9795 people with type 2 diabetes mellitus (the FIELD study): randomised controlled trial. *Lancet.* 2005; 366: 1849–61.
  393. *Taylor AJ, Sullenberger LE, Lee HJ, et al.* Arterial Biology for the Investigation of the Treatment Effects of Reducing Cholesterol (ARBITER) 2: a double-blind, placebo-controlled study of extended-release niacin on atherosclerosis progression in secondary prevention patients treated with statins. *Circulation.* 2004; 110: 3512–7.
  394. *Haffner SM, Agostino RD Jr., Saad MF, et al.* Carotid artery atherosclerosis in type-2 diabetic and nondiabetic subjects with and without symptomatic coronary artery disease (The Insulin Resistance Atherosclerosis Study). *Am J Cardiol.* 2000; 85: 1395–400.
  395. *Wagenknecht LE, Zaccaro D, Espeland MA, et al.* Diabetes and progression of carotid atherosclerosis: the insulin resistance atherosclerosis study. *Arterioscler Thromb Vasc Biol.* 2003; 23: 1035–41.
  396. *Josephson SA, Bryant SO, Mak HK, et al.* Evaluation of carotid stenosis using CT angiography in the initial evaluation of stroke and TIA. *Neurology.* 2004; 63: 457–60.
  397. *Anderson GB, Ashforth R, Steinke DE, et al.* CT angiography for the detection and characterization of carotid artery bifurcation disease. *Stroke.* 2000; 31: 2168–74.
  398. *Leclerc X, Godefroy O, Lucas C, et al.* Internal carotid arterial stenosis: CT angiography with volume rendering. *Radiology.* 1999; 210: 673–82.
  399. *Marcus CD, Ladam-Marcus VJ, Bigot JL, et al.* Carotid arterial stenosis: evaluation at CT angiography with the volume-rendering technique. *Radiology.* 1999; 211: 775–80.
  400. *Verhoek G, Costello P, Khoo EW, et al.* Carotid bifurcation CT angiography: assessment of interactive volume render-



- ing. *J Comput Assist Tomogr.* 1999; 23: 590–6.
401. *Magarelli N, Scarabino T, Simeone AL, et al.* Carotid stenosis: a comparison between MR and spiral CT angiography. *Neuroradiology.* 1998; 40: 367–73.
  402. *Leclerc X, Godefroy O, Pruvo JP, et al.* Computed tomographic angiography for the evaluation of carotid artery stenosis. *Stroke.* 1995; 26: 1577–81.
  403. *Dobs AS, Nieto FJ, Szklo M, et al.* Risk factors for popliteal and carotid wall thicknesses in the Atherosclerosis Risk in Communities (ARIC) Study. *Am J Epidemiol.* 1999; 150: 1055–67.
  404. *Keech A, Simes RJ, Barter P, et al.* Effects of long-term fenofibrate therapy on cardiovascular events in 9795 people with type 2 diabetes mellitus (the FIELD study): randomised controlled trial. *Lancet.* 2005; 366: 1849–61.
  405. *Gerstein HC, Miller ME, Byington RP, et al.* Effects of intensive glucose lowering in type 2 diabetes. *N Engl J Med.* 2008; 358: 2545–59.
  406. *Patel A, MacMahon S, Chalmers J, et al.* Intensive blood glucose control and vascular outcomes in patients with type 2 diabetes. *N Engl J Med.* 2008; 358: 2560–72.
  407. *Colhoun HM, Betteridge DJ, Durrington PN, et al.* Primary prevention of cardiovascular disease with atorvastatin in type 2 diabetes in the Collaborative Atorvastatin Diabetes Study (CARDS): multicentre randomised placebo-controlled trial. *Lancet.* 2004; 364: 685–96.
  408. *Manson JE, Colditz GA, Stampfer MJ, et al.* A prospective study of maturity-onset diabetes mellitus and risk of coronary heart disease and stroke in women. *Arch Intern Med.* 1991; 151: 1141–7.
  409. *Karapanayiotides T, Piechowski-Jozwiak B, van Melle G, et al.* Stroke patterns, etiology, and prognosis in patients with diabetes mellitus. *Neurology.* 2004; 62: 1558–62.
  410. *Folsom AR, Rasmussen ML, Chambless LE, et al.* The Atherosclerosis Risk in Communities (ARIC) Study Investigators. Prospective associations of fasting insulin, body fat distribution, and diabetes with risk of ischemic stroke. *Diabetes Care.* 1999; 22: 1077–83.
  411. *Wagenknecht LE, D'Agostino R Jr., Savage PJ, et al.* Duration of diabetes and carotid wall thickness: the Insulin Resistance Atherosclerosis Study (IRAS). *Stroke.* 1997; 28: 999–1005.
  412. *Haffner SM, Agostino RD Jr., Saad MF, et al.* Carotid artery atherosclerosis in type-2 diabetic and nondiabetic subjects with and without symptomatic coronary artery disease (The Insulin Resistance Atherosclerosis Study). *Am J Cardiol.* 2000; 85: 1395–400.
  413. *Wagenknecht LE, Zaccaro D, Espeland MA, et al.* Diabetes and progression of carotid atherosclerosis: the insulin resistance atherosclerosis study. *Arterioscler Thromb Vasc Biol.* 2003; 23: 1035–41.
  414. *Chambless LE, Folsom AR, Davis V, et al.* Risk factors for progression of common carotid atherosclerosis: the Atherosclerosis Risk in Communities Study, 1987–1998. *Am J Epidemiol.* 2002; 155: 38–47.
  415. *van der Meer I, Iglesias del Sol A, Hak AE, et al.* Risk factors for progression of atherosclerosis measured at multiple sites in the arterial tree: the Rotterdam Study. *Stroke.* 2003; 34: 2374–9.
  416. *Nathan DM, Lachin J, Cleary P, et al.* Intensive diabetes therapy and carotid intima-media thickness in type 1 diabetes mellitus. *N Engl J Med.* 2003; 348: 2294–303.
  417. *Laakso M.* Benefits of strict glucose and blood pressure control in type 2 diabetes: lessons from the UK Prospective Diabetes Study. *Circulation.* 1999; 99: 461–2.
  418. *Nathan DM, Cleary PA, Backlund JY, et al.* Intensive diabetes treatment and cardiovascular disease in patients with type 1 diabetes. *N Engl J Med.* 2005; 353: 2643–53.
  419. UK-TIA Study Group. United Kingdom transient ischaemic attack (UK-TIA) aspirin trial: interim results. *Br Med J (Clin Res Ed).* 1988; 296: 316–320.
  420. *Keech A, Simes J, Barter P, et al.* Correction to the FIELD study report. *Lancet.* 2006; 368: 1415.
  421. *Smith NL, Barzilay JI, Shaffer D, et al.* Fasting and 2-hour postchallenge serum glucose measures and risk of incident cardiovascular events in the elderly: the Cardiovascular Health Study. *Arch Intern Med.* 2002; 162: 209–16.
  422. *Hankey GJ, Warlow CP, Molyneux AJ.* Complications of cerebral angiography for patients with mild carotid territory ischaemia being considered for carotid endarterectomy. *J Neurol Neurosurg Psychiatry.* 1990; 53: 542–8.
  423. *Davies KN, Humphrey PR.* Complications of cerebral angiography in patients with symptomatic carotid territory ischaemia screened by carotid ultrasound. *J Neurol Neurosurg Psychiatry.* 1993; 56: 967–72.
  424. *Leonardi M, Cenni P, Simonetti L, et al.* Retrospective study of complications arising during cerebral and spinal diagnostic angiography from 1998 to 2003. *Interv Neuroradiol.* 2005; 11: 213–21.
  425. *Fayed AM, White CJ, Ramee SR, et al.* Carotid and cerebral angiography performed by cardiologists: cerebrovascular complications. *Catheter Cardiovasc Interv.* 2002; 55: 277–80.
  426. American College of Radiology. Standard for the performance of diagnostic cervicocerebral angiography in adults. American College of Radiology Standards 2000–2001. Reston, Va: American College of Radiology; 2000: 415–26.
  427. *Rashid P, Leonardi-Bee J, Bath P.* Blood pressure reduction and secondary prevention of stroke and other vascular events: a systematic review. *Stroke.* 2003; 34: 2741–8.
  428. PROGRESS Collaborative Group. Randomised trial of a perindopril-based blood-pressure-lowering regimen among 6,105 individuals with previous stroke or transient ischaemic attack. *Lancet.* 2001; 358: 1033–41.
  429. *Lawes CM, Bennett DA, Feigin VL, et al.* Blood pressure and stroke: an overview of published reviews. *Stroke.* 2004; 35: 776–85.
  430. *Neal B, MacMahon S, Chapman N.* Blood Pressure Lowering Treatment Trialists' Collaboration. Effects of ACE inhibitors, calcium antagonists, and other blood-pressure-lowering drugs: results of prospectively designed overviews of randomised trials. *Lancet.* 2000; 356: 1955–64.
  431. *MacMahon S, Peto R, Cutler J, et al.* Blood pressure, stroke, and coronary heart disease: part 1, prolonged differences in blood pressure: prospective observational studies corrected for the regression dilution bias. *Lancet.* 1990; 335: 765–74.
  432. *Rodgers A, MacMahon S, Gamble G, et al.* Blood pressure and risk of stroke in patients with cerebrovascular disease: the United Kingdom Transient Ischaemic Attack Collaborative Group. *BMJ.* 1996; 313: 147.
  433. *Lewington S, Clarke R, Qizilbash N, et al.* Age-specific relevance of usual blood pressure to vascular mortality: a meta-analysis of individual data for one million adults in 61 prospective studies. *Lancet.* 2002; 360: 1903–3.
  434. Meta-analysis of hypertension treatment trials. *Lancet.* 1990; 335: 1092–4.
  435. *Howard G, Manolio TA, Burke GL, et al.* The Atherosclerosis Risk in Communities (ARIC) and Cardiovascular Health Study (CHS) Investigators. Does the association of risk factors and atherosclerosis change with age? An analysis of the combined ARIC and CHS cohorts. *Stroke.* 1997; 28: 1693–701.
  436. *Wilson PW, Hoeg JM, D'Agostino RB, et al.* Cumulative effects of high cholesterol levels, high blood pressure, and cigarette smoking on carotid stenosis. *N Engl J Med.* 1997; 337: 516–22.
  437. *Psaty BM, Arnold AM, Olson J, et al.* Association between levels of blood pressure and measures of subclinical disease

- multi-ethnic study of atherosclerosis. *Am J Hypertens.* 2006; 19: 1110–7.
438. *Tell GS, Rutan GH, Kronmal RA*, et al. Correlates of blood pressure in community-dwelling older adults: the Cardiovascular Health Study: Cardiovascular Health Study (CHS) Collaborative Research Group. *Hypertension.* 1994; 23: 59–67.
  439. *Crouse JR, Toole JF, McKinney WM*, et al. Risk factors for extracranial carotid artery atherosclerosis. *Stroke.* 1987; 18: 990–6.
  440. *Sutton-Tyrrell K, Alcorn HG, Wolfson SK Jr.*, et al. Predictors of carotid stenosis in older adults with and without isolated systolic hypertension. *Stroke.* 1993; 24: 355–61.
  441. *MacMahon S, Rodgers A.* Blood pressure, antihypertensive treatment and stroke risk. *J Hypertens Suppl.* 1994; 12: S5–14.
  442. *O'Leary DH, Polak JF, Kronmal RA*, et al. Thickening of the carotid wall: a marker for atherosclerosis in the elderly? *Stroke.* 1996; 27: 224–31.
  443. *Sharrett AR, Ding J, Criqui MH*, et al. Smoking, diabetes, and blood cholesterol differ in their associations with subclinical atherosclerosis: the Multiethnic Study of Atherosclerosis (MESA). *Atherosclerosis.* 2006; 186: 441–7.
  444. *Djousse L, Myers RH, Province MA*, et al. Influence of apolipoprotein E, smoking, and alcohol intake on carotid atherosclerosis: National Heart, Lung, and Blood Institute Family Heart Study. *Stroke.* 2002; 33: 1357–61.
  445. *Mast H, Thompson JL, Lin IF*, et al. Cigarette smoking as a determinant of high-grade carotid artery stenosis in Hispanic, black, and white patients with stroke or transient ischemic attack. *Stroke.* 1998; 29: 908–12.
  446. *Amarenco P, Bogousslavsky J, Callahan A III*, et al. High-dose atorvastatin after stroke or transient ischemic attack. *N Engl J Med.* 2006; 355: 549–59
  447. Antithrombotic Trialists' Collaboration. Collaborative meta-analysis of randomised trials of antiplatelet therapy for prevention of death, myocardial infarction, and stroke in high risk patients. *BMJ.* 2002; 324: 71–86.
  448. *Selhub J, Jacques PF, Bostom AG*, et al. Association between plasma homocysteine concentrations and extracranial carotid-artery stenosis. *N Engl J Med.* 1995; 332: 286–91.
  449. *Malinow MR, Nieto FJ, Szklo M*, et al. Carotid artery intimal-medial wall thickening and plasma homocyst(e)ine in asymptomatic adults. The Atherosclerosis Risk in Communities Study. *Circulation.* 1993; 87: 1107–13.
  450. *McQuillan BM, Beilby JP, Nidorf M*, et al. Hyperhomocysteinemia but not the C677T mutation of methylenetetrahydrofolate reductase is an independent risk determinant of carotid wall thickening. The Perth Carotid Ultrasound Disease Assessment Study (CUDAS). *Circulation.* 1999; 99: 2383–8.
  451. *Yang Q, Botto LD, Erickson JD*, et al. Improvement in stroke mortality in Canada and the United States, 1990 to 2002. *Circulation.* 2006; 113: 1335–43.
  452. *Wang X, Qin X, Demirtas H*, et al. Efficacy of folic acid supplementation in stroke prevention: a meta-analysis. *Lancet.* 2007; 369: 1876–82.
  453. *Toole JF, Malinow MR, Chambless LE*, et al. Lowering homocysteine in patients with ischemic stroke to prevent recurrent stroke, myocardial infarction, and death: the Vitamin Intervention for Stroke Prevention (VISP) randomized controlled trial. *JAMA.* 2004; 291: 565–75.
  454. *Lonn E, Yusuf S, Arnold MJ*, et al. Homocysteine lowering with folic acid and B vitamins in vascular disease. *N Engl J Med.* 2006; 354: 1567–77.
  455. *Albert CM, Cook NR, Gaziano JM*, et al. Effect of folic acid and B vitamins on risk of cardiovascular events and total mortality among women at high risk for cardiovascular disease: a randomized trial. *JAMA.* 2008; 299: 2027–36.
  456. *McNeill AM, Rosamond WD, Girman CJ*, et al. Prevalence of coronary heart disease and carotid arterial thickening in patients with the metabolic syndrome (The ARIC Study). *Am J Cardiol.* 2004; 94: 1249–54.
  457. *Montalcini T, Gorgone G, Federico D*, et al. Association of LDL cholesterol with carotid atherosclerosis in menopausal women affected by the metabolic syndrome. *Nutr Metab Cardiovasc Dis.* 2005; 15: 368–72.
  458. *Kawamoto R, Ohtsuka N, Ninomiya D*, et al. Carotid atherosclerosis in normal-weight metabolic syndrome. *Intern Med.* 2007; 46: 1771–7.
  459. *Rundek T, White H, Boden-Albala B*, et al. The metabolic syndrome and subclinical carotid atherosclerosis: the Northern Manhattan Study. *J Cardiometab Syndr.* 2007; 2: 24–9.
  460. *Montalcini T, Gorgone G, Gazzaruso C*, et al. Carotid atherosclerosis associated to metabolic syndrome but not BMI in healthy menopausal women. *Diabetes Res Clin Pract.* 2007; 76: 378–82.
  461. *Kawamoto R, Tomita H, Inoue A*, et al. Metabolic syndrome may be a risk factor for early carotid atherosclerosis in women but not in men. *J Atheroscler Thromb.* 2007; 14: 36–43.
  462. *Ishizaka N, Ishizaka Y, Toda E*, et al. Association between cigarette smoking, metabolic syndrome, and carotid arteriosclerosis in Japanese individuals. *Atherosclerosis.* 2005; 181: 381–8.
  463. *Wallenfeldt K, Hulthe J, Fagerberg B.* The metabolic syndrome in middle-aged men according to different definitions and related changes in carotid artery intima-media thickness (IMT) during 3 years of follow-up. *J Intern Med.* 2005; 258: 28–37.
  464. *Iglseder B, Cip P, Malaimare L*, et al. The metabolic syndrome is a stronger risk factor for early carotid atherosclerosis in women than in men. *Stroke.* 2005; 36: 1212–7.
  465. *Scuteri A, Najjar SS, Muller DC*, et al. Metabolic syndrome amplifies the age-associated increases in vascular thickness and stiffness. *J Am Coll Cardiol.* 2004; 43: 1388–95.
  466. *Kawamoto R, Tomita H, Oka Y*, et al. Metabolic syndrome amplifies the LDL-cholesterol associated increases in carotid atherosclerosis. *Intern Med.* 2005; 44: 1232–8.
  467. *Kawamoto R, Tomita H, Oka Y*, et al. Metabolic syndrome and carotid atherosclerosis: role of elevated blood pressure. *J Atheroscler Thromb.* 2005; 12: 268–75.
  468. *Irace C, Cortese C, Fiaschi E*, et al. Components of the metabolic syndrome and carotid atherosclerosis: role of elevated blood pressure. *Hypertension.* 2005; 45: 597–601.
  469. *Teramura M, Emoto M, Araki T*, et al. Clinical impact of metabolic syndrome by modified NCEP-ATP III criteria on carotid atherosclerosis in Japanese adults. *J Atheroscler Thromb.* 2007; 14: 172–8.
  470. *Empana JP, Zureik M, Garipey J*, et al. The metabolic syndrome and the carotid artery structure in noninstitutionalized elderly subjects: the three-city study. *Stroke.* 2007; 38: 893–9.
  471. *Skilton MR, Moulin P, Serusclat A*, et al. A comparison of the NCEP-ATP III, IDF and AHA/NHLBI metabolic syndrome definitions with relation to early carotid atherosclerosis in subjects with hypercholesterolemia or at risk of CVD: evidence for sex-specific differences. *Atherosclerosis.* 2007; 190: 416–22.
  472. *Winter Y, Rohrmann S, Linseisen J*, et al. Contribution of obesity and abdominal fat mass to risk of stroke and transient ischemic attacks. *Stroke.* 2008; 39: 3145–51.
  473. *Eckstein HH, Ringleb P, Allenberg JR*, et al. Results of the Stent-Protected Angioplasty versus Carotid Endarterectomy (SPACE) study to treat symptomatic stenoses at 2 years: a multinational, prospective, randomised trial. *Lan-*

- cet Neurol. 2008; 7: 893–902.
474. *Mas JL, Trinquart L, Leys D, et al.* Endarterectomy Versus Angioplasty in Patients with Symptomatic Severe Carotid Stenosis (EVA-3S) trial: results up to 4 years from a randomised, multicentre trial. *Lancet Neurol.* 2008; 7: 885–92.
  475. *Gray WA, Hopkins LN, Yadav S, et al.* Protected carotid stenting in high-surgical-risk patients: the ARCHEr results. *J Vasc Surg.* 2006; 44: 258–68.
  476. *Yadav JS, Wholey MH, Kuntz RE, et al.* Protected carotid-artery stenting versus endarterectomy in high-risk patients. *N Engl J Med.* 2004; 351: 1493–501.
  477. *Gray WA, Yadav JS, Verta P, et al.* The CAPTURE registry: results of carotid stenting with embolic protection in the post approval setting. *Catheter Cardiovasc Interv.* 2007; 69: 341–8.
  478. *Gelabert HA, El-Massry S, Moore WS.* Carotid endarterectomy with primary closure does not adversely affect the rate of recurrent stenosis. *Arch Surg.* 1994; 129: 648–54.
  479. *Eikelboom BC, Ackerstaff RG, Hoeneveld H, et al.* Benefits of carotid patching: a randomized study. *J Vasc Surg.* 1988; 7: 240–7.
  480. *Hertzer NR, Beven EG, O'Hara PJ, et al.* A prospective study of vein patch angioplasty during carotid endarterectomy. Three-year results for 801 patients and 917 operations. *Ann Surg.* 1987; 206: 628–35.
  481. *AbuRahma AF, Robinson PA, Saiedy S, et al.* Prospective randomized trial of bilateral carotid endarterectomies: primary closure versus patching. *Stroke.* 1999; 30: 1185–9.
  482. *Bond R, Rerkasem K, AbuRahma AF, et al.* Patch angioplasty versus primary closure for carotid endarterectomy. *Cochrane Database Syst Rev.* 2004; CD000160.
  483. *Bond R, Rerkasem K, Naylor AR, et al.* Systematic review of randomized controlled trials of patch angioplasty versus primary closure and different types of patch materials during carotid endarterectomy. *J Vasc Surg.* 2004; 40: 1126–35.
  484. *Cunningham EJ, Bond R, Mayberg MR, et al.* Risk of persistent cranial nerve injury after carotid endarterectomy. *J Neurosurg.* 2004; 101: 445–8.
  485. *Bond R, Rerkasem K, Naylor R, et al.* Patches of different types for carotid patch angioplasty. *Cochrane Database Syst Rev* 2004; CD000071.
  486. *Matsagas MI, Bali C, Arnaoutoglou E, et al.* Carotid endarterectomy with bovine pericardium patch angioplasty: mid-term results. *Ann Vasc Surg.* 2006; 20: 614–9.
  487. *Mannheim D, Weller B, Vahadim E, et al.* Carotid endarterectomy with a polyurethane patch versus primary closure: a prospective randomized study. *J Vasc Surg.* 2005; 41: 403–7.
  488. *Krishnan S, Clowes AW.* Dacron patch infection after carotid endarterectomy: case report and review of the literature. *Ann Vasc Surg.* 2006; 20: 672–7.
  489. *Moore WS, Kempczinski RF, Nelson JJ, et al.* Recurrent carotid stenosis: results of the asymptomatic carotid atherosclerosis study. *Stroke.* 1998; 29: 2018–25.
  490. *Cunningham EJ, Bond R, Mehta Z, et al.* Long-term durability of carotid endarterectomy for symptomatic stenosis and risk factors for late postoperative stroke. *Stroke.* 2002; 33: 2658–63.
  491. *Cikrit DF, Larson DM, Sawchuk AP, et al.* Discretionary carotid patch angioplasty leads to good results. *Am J Surg.* 2006; 192: e46–50.
  492. *Rockman CB, Halm EA, Wang JJ, et al.* Primary closure of the carotid artery is associated with poorer outcomes during carotid endarterectomy. *J Vasc Surg.* 2005; 42: 870–7.
  493. *Hansen F, Lindblad B, Persson NH, et al.* Can recurrent stenosis after carotid endarterectomy be prevented by low-dose acetylsalicylic acid? A double-blind, randomised and placebo-controlled study. *Eur J Vasc Surg.* 1993; 7: 380–5.
  494. *Petrik PV, Gelabert HA, Moore WS, et al.* Cigarette smoking accelerates carotid artery intimal hyperplasia in a dose-dependent manner. *Stroke.* 1995; 26: 1409–14.
  495. *Salvian A, Baker JD, Machleder HI, et al.* Cause and non-invasive detection of restenosis after carotid endarterectomy. *Am J Surg.* 1983; 146: 29–34.
  496. *AbuRahma AF, Robinson PA, Saiedy S, et al.* Prospective randomized trial of carotid endarterectomy with primary closure and patch angioplasty with saphenous vein, jugular vein, and polytetrafluoroethylene: long-term follow-up. *J Vasc Surg.* 1998; 27: 222–32.
  497. *Lord RS, Raj TB, Stary DL, et al.* Comparison of saphenous vein patch, polytetrafluoroethylene patch, and direct arteriotomy closure after carotid endarterectomy: part I: perioperative results. *J Vasc Surg.* 1989; 9: 521–9.
  498. *Curley S, Edwards WS, Jacob TP.* Recurrent carotid stenosis after autologous tissue patching. *J Vasc Surg.* 1987; 6: 350–4.
  499. *Awad IA, Little JR.* Patch angioplasty in carotid endarterectomy: advantages, concerns, and controversies. *Stroke.* 1989; 20: 417–22.
  500. *Bernstein EF, Torem S, Dillely RB.* Does carotid restenosis predict an increased risk of late symptoms, stroke, or death? *Ann Surg.* 1990; 212: 629–36.
  501. *Nicholls SC, Phillips DJ, Bergelin RO, et al.* Carotid endarterectomy. Relationship of outcome to early restenosis. *J Vasc Surg.* 1985; 2: 375–81.
  502. *O'Donnell TF Jr., Callow AD, Scott G, et al.* Ultrasound characteristics of recurrent carotid disease: hypothesis explaining the low incidence of symptomatic recurrence. *J Vasc Surg.* 1985; 2: 26–41.
  503. *Zierler RE, Bandyk DF, Thiele BL, et al.* Carotid artery stenosis following endarterectomy. *Arch Surg.* 1982; 117: 1408–15.
  504. *Stoney RJ, String ST.* Recurrent carotid stenosis. *Surgery.* 1976; 80: 705–10.
  505. *Hertzer NR, Martinez BD, Benjamin SP, et al.* Recurrent stenosis after carotid endarterectomy. *Surg Gynecol Obstet.* 1979; 149: 360–4.
  506. *DeGroote RD, Lynch TG, Jamil Z, et al.* Carotid restenosis: long-term noninvasive follow-up after carotid endarterectomy. *Stroke.* 1987; 18: 1031–6.



## 2. ХИРУРГИЧЕСКОЕ ЛЕЧЕНИЕ ХРОНИЧЕСКОЙ ОККЛЮЗИИ ВНУТРЕННЕЙ СОННОЙ АРТЕРИИ И СТЕНОЗА НАРУЖНОЙ СОННОЙ АРТЕРИИ

### 2.1. Хирургическое лечение окклюзии ВСА

Все без исключения современные ученые признают две основные теории развития ишемического инсульта — эмболическую и гемодинамическую. Больных, у которых инсульт развивается по эмболическому типу, большинство. Тем не менее, окклюзия ВСА, по различным оценкам, может являться причиной ишемического инсульта не менее чем у 10% больных. Именно у них инсульт развивается, прежде всего, по гемодинамическому типу. При этом подвергаются реваскуляризации на современном этапе лишь 5–12% из числа таких пациентов. Считается, что основной операцией при развитии окклюзии ВСА должно быть выполнение экстраинтракраниального микроанастомоза (ЭИКМА).

История этой операции берет начало в 1967 г., когда M.G. Yasargil сначала выполнил первое экстраинтракраниальное шунтирование от поверхностной височной артерии (ПВА) в ветку средней мозговой артерии у собаки, а 30 октября

1967 г. в Цюрихе M.G. Yasargil выполнил первое экстраинтракраниальное шунтирование пациенту с целью обхода окклюзии внутренней сонной артерии [1].

Технический успех был обусловлен тремя нововведениями M.G. Yasargil: использованием биполярной коагуляции, операционного микроскопа и микрохирургической техникой при формировании анастомоза поверхностной височной артерии с корковой артерией.

Следует особо указать на тот факт, что с 1967 по 1977 г. были выполнены сотни операций и детально отработана техника шунтирований не только ПВА, но и аутовеной, лучевой артерией.

Операции подвергались пациенты как с окклюзией ВСА, так и с критическим стенозом каротидной бифуркации. Указанные поражения и являлись основными показаниями к этой операции.

Учитывая противоречивые данные о влиянии данной операции на течение ишемической болезни головного мозга, в 1977 г. было начато ЕС/ИС — Международное кооперативное исследование экстраинтракраниального артериального анастомоза, которое продолжалось до 1985 г. Следует особо указать на тщательность, с которой выполнялось данное исследование [2, 3]. Было обследовано 1377 пациентов, разделенных на 2 группы: одни получали терапевтическое лечение (аспирин и гипотензивные средства), другие — лечение в дополнение к операции ЭИКМА. Операции выполняли цереброваскулярные хирурги, более 96% шунтов были проходимы.

Основной вывод, к которому пришли авторы в 1985 г., заключался в том, что операция ЭИКМА у пациентов с атеросклеротической болезнью сонной и средней мозговой артерии не имеет преимуществ для предупреждения инсульта перед оптимальным медикаментозным ведением. После опубликования результатов данного исследования выполнение операции ЭИКМА было практически повсеместно приостановлено.

Сегодня по прошествии более чем 25 лет после окончания представленного исследования стало очевидно, что следует признать наличие как минимум двух ошибок при формировании дизайна исследования ЕС/ИС. Первая ошибка заключалась в том, что в исследование включили больных не только с окклюзией ВСА, но

и с критическим стенозом ВСА. Сегодня очевидно, что пациентам с критическим стенозом ВСА необходимо выполнение операции прямой реваскуляризации головного мозга — КЭА.

Второй ошибкой было то, что в исследовании не учитывалась степень коллатеральной компенсации (резерв) сохранявшегося при окклюзии ВСА мозгового кровотока, а выбор в пользу операции основывался лишь на факте значимого стеноза или окклюзии ВСА.

После 1985 г. сформировалось два подхода к лечению пациентов с окклюзией ВСА: более 90% больных получают только консервативное лечение и не более чем 10% больных выполняют операцию ЭИКМА.

При этом совершенно очевидным стало и то, что до 50% больных проведение консервативного лечения при окклюзии ВСА абсолютно бесперспективно и продолжительность их жизни без операции ограничена максимум двумя годами. Было показано, что получить пользу от хирургической реваскуляризации должны те пациенты, у которых гемодинамические факторы играют первостепенную роль в формировании инсульта, а для отбора больных на операцию первостепенное значение имеют методы исследования коллатеральной компенсации мозгового кровотока при окклюзии ВСА.

На современном этапе является признанным, что показанием к операции ЭИКМА должно быть два диагностических критерия:

- факт атеросклеротической окклюзии ВСА;
- установленная гемодинамическая недостаточность мозгового кровотока (низкий уровень коллатеральной компенсации).

Идеальным диагностическим критерием выявления гемодинамической недостаточности мозгового кровотока признано исследование фракции экстракции кислорода (ФЭК), измеряемое с помощью позитронно-эмиссионной томографии (ПЭТ). Современное обоснование необходимости выполнения операции ЭИКМА заключается в том, что у пациентов с повышенной ФЭК при окклюзии ВСА увеличивается риск развития инсульта несмотря на медикаментозную коррекцию.

Кроме ПЭТ допустимо исследование перфузии мозговой ткани с помощью компьютерной томографии (КТ) и МРТ, цифровой субтракционной ангиографии, транскраниальной доплерографии с определением цереброваскулярного физиологического резерва (ЦПР) (внутривенно ацетазоламид, гиперкапния).

В настоящее время проводится исследование COSS (Carotid Occlusion Surgery Study), цель которого заключается в выяснении того, может ли хирургическая операция (ЭИКМА) действительно снизить вероятность последующего инсульта у больных с окклюзией ВСА [6].

Дизайн исследования: рандомизированное, многоцентровое, частично слепое, контролируемое клиническое испытание. В исследование включают только пациентов с окклюзией ВСА, доказанной ангиографически. В качестве анализа степени коллатеральной компенсации используют метод регистрации ПЭТ, изучают при этом степень экстракции кислорода мозговой тканью: 1400 пациентам выполняют ПЭТ-скрининг, 372 пациента будут отобраны либо для хирургического, либо для медикаментозного лечения соответственно критериям включения больных с окклюзией ВСА. Авторы конечной точкой положительного эффекта от операции ЭИКМА определили 40% лучших результатов от операции в сочетании с медикаментозной терапией по сравнению с группой больных, получающих только медикаментозное лечение.

Однако результаты этого и других исследований не дали определенный ответ на вопрос о целесообразности массового выполнения операции ЭИКМА у больных с окклюзией ВСА [4, 5].

**РЕКОМЕНДАЦИИ  
ПО ТАКТИКЕ ВЕДЕНИЯ ПАЦИЕНТОВ  
С ОККЛЮЗИЯМИ ВСА**

1. Сам по себе факт окклюзии ВСА, рассматриваемый отдельно, не является показанием к выполнению операции ЭИКМА (уровень доказательности А).
2. Для решения вопроса о показаниях к выполнению операции ЭИКМА должны быть верифицированы два состояния:
  - факт окклюзии ВСА;
  - установлена гемодинамическая недостаточность мозгового кровотока (низкий уровень коллатеральной компенсации) (уровень доказательности В).
3. Лучшим способом диагностики гемодинамической недостаточности мозгового кровотока (низкий уровень коллатеральной компенсации) следует считать ПЭТ (уровень доказательности В).
4. Допустимыми способами диагностики гемодинамической недостаточности мозгового кровотока (низкий уровень коллатеральной компенсации) можно считать исследование перфузии мозговой ткани с помощью КТ и МРТ, цифровой субтракционной ангиографии, транскраниальной доплерографии с определением ЦПП (уровень доказательности С).

**2.2. Наружная сонная артерия и коллатеральное кровоснабжение головного мозга при хронической окклюзии внутренней сонной артерии**

Наружная сонная артерия (НСА) является конечной ветвью общей сонной артерии и снабжает кровью наружные части головы и шеи. Между НСА и внутричерепными отделами ВСА существуют анастомозы, обеспечивающие коллатеральное кровоснабжение головного мозга [7].

Важнейшими анастомозами между НСА и ВСА являются следующие ветви НСА:

1. Лицевая артерия:
  - боковая носовая ветвь анастомозирует с дорсальной носовой артерией (ветвь глазничной артерии из системы внутренней сонной артерии);
  - поперечная лицевая артерия анастомозирует со скуловой ветвью (ветвь глазничной артерии из системы внутренней сонной артерии).
2. Затылочная артерия:
  - сосцевидная ветвь проникает в полость черепа через сосцевидное отверстие и анастомозирует со средней менингеальной ветвью затылочной артерии проникают в полость через яремное отверстие и кровоснабжают твердую мозговую оболочку;
  - нисходящая ветвь анастомозирует с позвоночной артерией (экстракраниально).
3. Задняя ушная артерия – это шилососцевидная ветвь, проникая в барабанную полость через шилососцевидное отверстие, она анастомозирует с сонно-барабанной ветвью (система внутренней сонной артерии).
4. Восходящая глоточная артерия кровоснабжает твердую мозговую оболочку. Ее менингеальные ветви анастомозируют с системой позвоночной артерии после проникновения в череп через яремное отверстие,

- рваное отверстие и подъязычный канал.
5. Поверхностная височная артерия:
    - передняя ее ветвь анастомозирует с надблоковой артерией;
    - скулоорбитальная артерия (ветвь средней височной артерии) анастомозирует со средней и латеральной артериями века – ветвями глазничной артерии (система внутренней сонной артерии).
  6. Верхнечелюстная артерия:
    - одной из ее ветвей является средняя оболочечная артерия, которая в полости черепа анастомозирует с пещеристыми ветвями внутренней сонной артерии;
    - передняя барабанная ветвь анастомозирует с каменной порцией внутренней сонной артерии;
    - большая небная артерия анастомозирует с крыло-видной ветвью внутренней сонной артерии;
    - клиновидно-небная артерия анастомозирует с задней решетчатой артерией (ветвь глазничной артерии) (система внутренней сонной артерии).

В 2006 г. опубликовано исследование, целью которого было «создать интерактивное руководство по анастомозам между наружной и внутренней сонными артериями». Исследование основано на данных ангиограмм (Табл. 1).

Система НСА		Система ВСА
<b>Верхнечелюстная артерия</b>		
Этмоидальная ветвь средней мозговой артерии через верхнюю глазничную борозду		Глазничная артерия
Основная небная артерия через этмоидальные ветви		
Подглазничная артерия		
Передняя глубокая височная артерия через нижнюю глазничную борозду		Основная артерия
Средняя мозговая артерия		
Средняя мозговая артерия через постоянную стремennую артерию		Вертикальная часть ВСА
Артерия крыльцового канала через крыльцовый канал		Каменная часть ВСА
Добавочная мозговая артерия через овальное окно		Заднебоковой ствол, кавернозная часть ВСА
Артерия круглого отверстия		
<b>Восходящая глоточная артерия</b>		
Глоточный ствол		
Верхняя глоточная ветвь через слезный канал		Возвратная боковая ветвь, нижебоковой ствол ВСА
Система НСА		Система ВСА
<b>Нервномозговой ствол</b>		
Ветви ската подъязычной артерии: – дублирует кавернозную часть ВСА; – кровоснабжает задний гипофиз		Гипофизарно-мозговой ствол, медиальные ветви ската ВСА
Югулярная ветвь		Боковые ветви ската ВСА
Подъязычная ветвь через большое затылочное отверстие		Ипсилатеральная позвоночная артерия
Нижняя барабанная артерия		Сонно-барабанные артерии, каменная часть ВСА
Мышечно-спинальная артерия – обеспечивает чувствительность задней части глотки		Позвоночная артерия

Лицевая артерия	
Верхние губные артерии в носовой перегородке	Решетчатые ветви, глазничная артерия
Угловая артерия	Дорсальные носовые ветви, глазничная артерия
Затылочная артерия	
Мышечные ветви на уровне I–II шейных позвонков	Ипсилатеральная позвоночная артерия
Шилососцевидная артерия	Среднее ухо
Сосцевидная ветвь через сосцевидное отверстие височной кости	Передняя нижняя мозжечковая артерия
Задняя ушная артерия	
Артерия шилососцевидного канала	ВСА
Поверхностная височная артерия	
Скулоглазничная артерия, слезная ветвь и ветви век (латеральная глазница)	Глазничная артерия
Фронтальная ветвь	

По мере развития атеросклеротического поражения ВСА в течение длительного времени формируется ее стеноз, что и является причиной обеднения кровоснабжения головного мозга, но в то же время с целью компенсации недостаточности кровоснабжения начинает развиваться коллатеральная сеть НСА, что в определенной степени компенсирует обеспечение притока дополнительного объема крови в полость черепа.

К моменту завершения формирования окклюзии ВСА коллатеральная сеть, сформированная ветвями НСА с ипсилатеральной стороны, работает «в полную силу». Однако по причине анатомических индивидуальных особенностей каждого больного этой коллатеральной компенсации может оказаться недостаточно для обеспечения потребностей функционирования головного мозга.

В целом ряде работ обосновывается важный вклад НСА в кровообращение головного мозга при хронической окклюзии ВСА. Возникает естественный вопрос: существует ли возможность увеличить объем крови, протекающей по коллатералям НСА в условиях хронической окклюзии ВСА [10, 12, 13]?

На сегодняшний день операцией выбора для улучшения функционирования естественных коллатералей следует считать операцию каротидной экстернопластики – резекции ВСА с периапериартеральной симпатэктомией, эндартерэктомией устья НСА с сохранением максимально возможного количества ее ветвей.

## РЕКОМЕНДАЦИИ ПО ВОССТАНОВЛЕНИЮ И СОХРАНЕНИЮ КРОВОТОКА ПО НСА

1. При выполнении любой реконструктивной операции на каротидной бифуркации всегда следует стремиться сохранить максимальное число ветвей НСА для улучшения внутричерепного коллатерального кровотока (уровень доказательности В).

2. При сочетании атеросклеротической окклюзии ВСА со стенозом НСА восстановление кровотока по НСА следует считать желательной процедурой (каротидная экстернопластика) для улучшения объемного кровотока головного мозга (уровень доказательности В).
3. При принятии решения об операции ЭИКМА при наличии стеноза НСА на первом этапе должна выполняться операция реконструкции НСА для улучшения кровотока по поверхностной височной артерии (уровень доказательности С).

## ЛИТЕРАТУРА

1. Yas, argil MG, ed. Anastomosis between the superficial temporal artery and a branch of the middle cerebral artery. In Microsurgery applied to neuro-surgery. Stuttgart: Georg Thieme. 1969; 105–15.
2. The EC/IC bypass study group. The international cooperative study of extracranial/intracranial arterial anastomosis (EC/IC bypass study): Methodology and entry characteristics. Stroke. 1985; 16: 397–406.
3. The EC/IC bypass study group. Failure of extracranial – intracranial arterial bypass to reduce the risk of ischemic stroke. Results of an international randomized trial. N Engl J Med. 1985; 313: 1191–1200.
4. Schaller B. Extracranial-intracranial bypass surgery to reduce the risk of haemodynamic stroke in cerebroocclusive atherosclerotic disease of the anterior cerebral circulation – a systematic review. Neurol Neurochir Pol. 2007; Sep-Oct; 41(5): 457–71.
5. Matthew C, Garrett BS, Ricardo J, et al. The Extracranial–Intracranial Bypass Trial: implications for future investigations Neurosurg Focus. 2008; 24(2): 4.
6. Powers WJ, Clarke WR, Grubb RL Jr, et al.; COSS Investigators. JAMA. 2011; Nov: 9: 306(18): 1983–92. Extracranial-intracranial bypass surgery for stroke prevention in hemodynamic cerebral ischemia: the Carotid Occlusion Surgery Study randomized trial.
7. Fields WS, Bruetman ME, Weibel J. Collateral circulation of the brain. Monogr Surg Sci. 1965; 2: 183–259.
8. Clayson KR, Edwards WH. Importance of the external carotid artery in extracranial cerebrovascular occlusive disease. South Med. 1977; 70: 904–9.
9. Gertler JP, Cambria RP. The role of external carotid endarterectomy in the treatment of ipsilateral carotid occlusion: collective review. J VASC SUWG. 1987; 6: 158–67.
10. Xu David S, Abruzzo BS, Todd A, et al. External Carotid Artery Stenting to Treat Patients With Symptomatic Ipsilateral Internal Carotid Artery Occlusion: A Multicenter Case Series. NEUROSURGERY Report. Editor Choice on July 22, 2010.
11. [http://bubbasoft.org/carotid\\_collaterals/](http://bubbasoft.org/carotid_collaterals/).
12. Куперберг Е.Б., Лаврентьев А.В., Макаренко В.Н. и др. Динамическая рентгеновская компьютерная томография в оценке эффективного создания экстраинтракраниального микроанастомоза при окклюзии внутренней сонной артерии. Ангиология и сосудистая хирургия. 1997; 3: 2.
13. Вачев А.Н., Дмитриев О.В., Терешина О.В., Степанов М.Ю. Хирургическое лечение пациентов с окклюзией внутренней сонной артерии. Ангиология и сосудистая хирургия. 2006; 12: 3.



### 3. ПАТОЛОГИЧЕСКАЯ ИЗВИТОСТЬ СОННЫХ АРТЕРИЙ: ДИАГНОСТИКА И ТАКТИКА ХИРУРГИЧЕСКОГО ЛЕЧЕНИЯ

#### 3.1. Клиника и диагностика патологической извитости внутренней сонной артерии

##### 3.1.1. Актуальность заболевания

В структуре причин развития сосудисто-мозговой недостаточности (СМН) патологическая извитость внутренней сонной артерии (ПИ ВСА) занимает второе место после атеросклеротического поражения. Распространенность ПИ ВСА в общей популяции, по данным различных авторов, колеблется от 12 до 43%. В структуре больных с симптомами СМН пациенты с данным заболеванием составляют 4–17%. Обращает на себя внимание и тот факт, что в основном это люди трудоспособного возраста (50–60 лет), а число пациентов моложе 40 лет в некоторых исследованиях доходит до 30% от общего числа. Принимая во внимание, что от 16 до 56% пациентов с ПИ ВСА имеют в анамнезе проходящий и/или стойкий неврологический дефицит, становится очевидной ее медико-социальная значимость.

Результаты проведенных исследований, посвященных мониторингу естественного течения заболевания, показали, что ПИ ВСА имеет четкую тенденцию к прогрессированию гемодинамических нарушений и нарастанию выраженности симптомов СМН. Во всех работах абсолютная частота острых нарушений мозгового кровообращения (ОНМК) (4,4–6,6 против 0–1,2%) и прогрессирования хронической СМН (13,3–43,5 против 0–4,4%) была выше в группе неоперированных больных. Показатель «инсульт+летальность от инсульта» также был выше в группе консервативной терапии (0–8,8 против 0–2,6%). Вышеописанные результаты свидетельствуют о том, что естественное течение ПИ ВСА имеет «злокачественный» характер, а попытки динамического наблюдения и консервативного лечения с целью профилактики возможных неврологических осложнений и купирования симптомов хронической СМН не эффективны.

##### 3.1.2. Клиника патологической извитости внутренней сонной артерии

Специфичных для ПИ ВСА симптомов почти не существует. Объективный осмотр пациентов в большинстве случаев предоставляет недостаточно информации для верификации диагноза, так как физикальный осмотр и аускультация при ПИ ВСА обладают низкой диагностической эффективностью.

С точки зрения диагностики среди клинических проявлений ПИ ВСА наиболее ценными являются симптомы СМН. В жалобах пациентов с III степенью СМН, как правило, преобладают симптомы дисциркуляторной энцефалопатии. К ним можно отнести общемозговые симптомы (головные боли, снижение памяти и интеллекта), проявления вертебробазилярной недостаточности (головокружение, нарушение зрения, шум в ушах, атаксия, снижение слуха, потери сознания). При проведении неврологических тестов выявляются изменения личности, ментальные нарушения, снижение мнестических и когнитивных функций. В работах, отражающих клинические проявления ПИ ВСА у детей, среди симптомов преобладают быстрая утомляемость, плохая успеваемость в школе, нарушение нервно-психического развития и эпилептиформные припадки.

Важным клиническим проявлением у пациентов с ПИ ВСА является артериальная гипертензия (АГ). В большинстве публикаций частота АГ у пациентов данной группы составляет 60–85%.

##### 3.1.3. Инструментальная диагностика патологической извитости внутренней сонной артерии

Главную роль в диагностике и определении тактики лечения пациентов с ПИ ВСА играют инструментальные методы обследования.

Рентгеноконтрастная ангиография является «золотым стандартом» в диагностике заболеваний брахицефальных артерий (БЦА) и, в частности, конфигурационных аномалий сонных артерий. Однако ввиду необходимости инвазии в артериальное русло, а также неизбежного использования контрастного вещества исследование может сопровождаться различного рода осложнениями.

В настоящее время в большинстве клиник альтернативой рентгеноконтрастной ангиографии стали современные неинвазивные методы лучевой диагностики – цветное дуплексное сканирование (ЦДС), магнитно-резонансная ангиография (МРА) и мультиспиральная компьютерная ангиография (МСКТАГ).

Ультразвуковые методы исследования занимают лидирующие позиции в диагностике заболеваний магистральных артерий головного мозга. Высокая специфичность и чувствительность ЦДС в диагностике ПИ сонных артерий показана многими авторами. Метод дуплексного сканирования позволяет установить наличие, диагностировать форму и оценить гемодинамическую значимость ПИ ВСА. В то же время не следует забывать, что ЦДС имеет свои ограничения, в частности, когда речь идет о дистально расположенных ПИ ВСА. При наличии каких-либо сомнений в адекватности результатов ультразвуковых исследований необходимо проведение МРА или МСКТАГ.

МРА позволяет визуализировать ветви дуги аорты на всем протяжении, включая артерии виллизиева круга, без использования контрастного вещества. Выполнение сочетанного магнитно-резонансного исследования головного мозга позволяет отказаться от использования компьютерной томографии и избавить пациента от лучевой нагрузки. Преимущество МРА перед МСКТАГ заключается в отсутствии необходимости использования контрастного вещества и в лучшей визуализации интракраниальных артерий головного мозга. Возможность проведения исследования на амбулаторном этапе позволяет сократить время стационарного предоперационного обследования пациента. Динамическое исследование, контроль над проводимой терапией и результатами хирургического лечения можно проводить с необходимой для хирурга и пациента частотой.

МСКТАГ является методом комплексной визуализации просвета сосудистого русла, сосудистой стенки и паравазальных структур; позволяет оценить их топографические соотношения и подверженность патологическим изменениям.

Оценка интракраниального сосудистого русла расширяет представления об объеме поражения при планировании вмешательства на экстракраниальном участке ВСА. Поперечные срезы сосудов позволяют видеть как просвет артерии, так и ее стенку.

По нашему мнению, сочетанное применение ЦДС и МРА БЦА с МРТ головного мозга позволяет оптимизировать эффективность диагностических мероприятий

и достоверно определить наличие ПИ ВСА, визуализировать анатомотопографические особенности аномалии, оценить ее гемодинамическую значимость и получить сведения о степени ишемического поражения головного мозга.

## РЕКОМЕНДАЦИИ ПО ДИАГНОСТИКЕ ПАТОЛОГИЧЕСКОЙ ИЗВИТОСТИ ВСА

1. Все пациенты с клиникой СМН, особенно молодого возраста и с сопутствующей артериальной гипертензией, должны быть обследованы для исключения или подтверждения диагноза ПИ ВСА.
2. Комплекс инструментальных исследований при ПИ ВСА должен включать следующие методы:
  - ЦДС БЦА;
  - МРА или МСКТАГ БЦА;
  - МРТ или КТ головного мозга.
3. В случае невозможности установления диагноза с помощью неинвазивных методов обследования необходима рентгеноконтрастная ангиография.

### 3.2. Тактика лечения пациентов с патологической извитостью внутренней сонной артерии

#### 3.2.1. Показания к оперативному лечению

В настоящее время существует два принципиальных подхода к определению показаний для оперативного лечения пациентов с ПИ ВСА:

- доказанное наличие ПИ только у пациентов с симптомами СМН;
- доказанная гемодинамическая значимость ПИ или выявленных функциональных нарушений головного мозга (независимо от степени СМН).

Мнения авторов двух групп различаются в основном в отношении показаний у асимптомных пациентов, тогда как и те и другие сходятся во мнении о необходимости хирургического лечения у симптомных больных с доказанным наличием ПИ ВСА.

На сегодняшний день основным (наиболее часто используемым) показателем гемодинамической значимости ПИ является максимальная линейная скорость кровотока (ЛСК max) в фокусе деформации. Мнения авторов по поводу критического значения ЛСК, выше которого ПИ можно считать гемодинамически значимой, различаются. Некоторые считают, таковым показателем 150 см/с, другие 200 см/с. Ряд авторов считает гемодинамически значимой ПИ, в результате которой в просвете артерии регистрируются выраженные нарушения спектра кровотока (турбулентность) независимо от величины ЛСК. Есть мнение, что увеличение степени стеноза в зоне деформации артерии более чем на 60% при функциональных поворотах головы с редукцией ЛСК по средней мозговой артерии на 50% и более следует также считать показанием к оперативному лечению. В.П. Куликов и др. характерными для ПИ ВСА признаками считают:

1. Изменение пиковой систолической скорости в зоне деформации с возрастанием по отношению к проксимальному сегменту.
2. Снижение пиковой скорости кровотока в дистальном участке от 20 до 40% (в зависимости от формы извитости) по сравнению с проксимальным отделом.
3. Дезорганизацию потока с увеличением спектрального расширения и появлением aliasing-эффекта в участке наибольшего изгиба. В дистальных отделах

пораженного сегмента наблюдается частичная стабилизация потока.

В Институте хирургии им. А.В. Вишневского критериями гемодинамической значимости ПИ ВСА являются:

- наличие турбулентного кровотока в просвете ВСА;
- ЛСКmax на «высоте» ПИ ВСА  $\geq 120$  см/с;
- градиент ЛСК (ЛСКmax/ЛСКпрокс)  $\geq 2,5$ .

Ряд авторов полагают, что у асимптомных больных показанием к хирургической коррекции являются нарушения функционального состояния головного мозга, определяемые с использованием нейрофизиологических методик (электро-энцефалографии (ЭЭГ), ССВП, изучение когнитивных функций и т. д.).

К сожалению, на сегодняшний день в мире не проведено (и не проводится) ни одного многоцентрового рандомизированного исследования, аналогичного таковому при атеросклеротическом стенозе ВСА, которое позволило бы сформулировать единый «стандарт» обследования и лечения пациентов с ПИ ВСА. Поэтому вопрос о показаниях к оперативному лечению до сих пор остается спорным и решается индивидуально каждым хирургом на основании накопленного опыта.

Показания к хирургическому лечению ПИ ВСА должны быть строго дифференцированы в зависимости от исходной степени СМН у пациента. Так, для пациентов со II и IV степенью СМН показанием к операции, по-видимому, следует считать доказанное наличие ПИ ВСА (на основании ЦДС и МРА БЦА). Для определения показаний к операции при хронической СМН (III степень), кроме наличия ПИ ВСА, необходимо доказать ее гемодинамическую значимость (на основании ЦДС).

По мнению экспертов, асимптомные больные должны оперироваться при доказанном наличии (на основании МРА) и гемодинамической значимости (на основании ЦДС) ПИ ВСА только в качестве первого этапа хирургического лечения при необходимости выполнения иной операции (перед оперативными вмешательствами на других артериальных бассейнах или обширными операциями на других органах).

### ПОКАЗАНИЯ К ХИРУРГИЧЕСКОМУ ЛЕЧЕНИЮ ПАЦИЕНТОВ С ПИ ВСА

1. Критериями гемодинамической значимости ПИ являются:

- повышение ЛСКmax в зоне деформации до 150 см/с и более и/или повышение ЛСК в зоне деформации более чем в 2 раза по сравнению с проксимальным (интактным) отделом ВСА;
- регистрация турбулентного кровотока в просвете ВСА.

2. Показания к хирургическому лечению пациентов с ПИ ВСА должны быть строго дифференцированы в зависимости от исходной степени сосудисто-мозговой недостаточности:

- у пациентов со II и IV степенью показанием к операции является доказанное наличие ПИ;
- у пациентов с III степенью – доказанное наличие и гемодинамическая значимость ПИ;
- асимптомные больные могут быть прооперированы при доказанном наличии и гемодинамической значимости ПИ, только в качестве первого этапа хирургического лечения при необходимости выполнения иной операции (перед оперативными вмешательствами на других артериальных бассейнах или обширными операциями на других органах).

### 3.2.2. Методы реконструкции внутренней сонной артерии при патологической извитости

Выбор метода реконструкции является на сегодняшний день в хирургии ПИ ВСА в значительной мере прерогативой хирурга и диктуется интраоперационной ситуацией и его предпочтениями (Табл. 2).

Большинство авторов считают наиболее анатомически и гемодинамически выгодной резекцию с редрессацией ВСА с ее реимплантацией в старое устье, относя к ее преимуществам то, что она позволяет сохранить нормальную анатомию бифуркации и сформировать широкий (длинный) анастомоз, а также при необходимости выполнить эндартерэктомию при сочетанном атеросклеротическом поражении сонных артерий. Другие отдают предпочтение резекции измененного участка артерии с последующим формированием анастомоза конец в конец, считая, что таким образом удастся добиться радикального удаления скомпрометированного участка артерии. Эта операция не может быть выполнена при сочетанном атеросклеротическом поражении каротидной бифуркации и при маленьком диаметре реконструируемой артерии. Протезирование ВСА применяется при выраженных аневризматических, фиброзно-дегенеративных изменениях стенки артерии и, по мнению некоторых авторов, является самым радикальным методом оперативного лечения ПИ. Резекция с низведением и транспозицией ВСА проксимальнее бифуркации в ОСА также не может быть выполнена при сочетанном атеросклеротическом поражении и выраженных изменениях стенки артерии, однако некоторые авторы отдают предпочтение именно этой методике реконструкции.

По данным отделения хирургии сосудов Института хирургии им. А.В. Вишневского при анализе проходимости реконструированной ВСА в отдаленном периоде выявлено, что она зависела только от метода реконструкции артерии. Рестеноз ВСА достоверно чаще развивался после протезирования артерии ( $p < 0,05$ ), чем после других методов реконструкции. Тромбоз ВСА с одинаковой частотой встречался только после протезирования и резекции ВСА с анастомозом конец в конец, что было достоверно чаще, чем при резекции ВСА с редрессацией ( $p < 0,05$ ).

### РЕКОМЕНДАЦИИ ПО ВЫБОРУ МЕТОДА РЕКОНСТРУКЦИИ ПРИ ПИ ВСА

1. Методом выбора при реконструкции ВСА следует считать резекцию с редрессацией и реимплантацией артерии в старое устье.

2. Протезирование ВСА показано при наличии в зоне деформации микроаневризм, выраженных фиброзно-дегенеративных изменений стенки, не позволяющих выполнить адекватную редрессацию (расправление) артерии.

3. Показаний к резекции извитости с анастомозом конец в конец меньше, и для выполнения этой операции необходимо соблюдение следующих условий:

- наличие топографо-анатомической возможности (возможность избежать избыточного натяжения артерии после резекции);
- локализация извитости в проксимальном или среднем сегменте артерии для обеспечения необходимой экспозиции при формировании анастомоза;
- диаметр артерии не менее 5 мм;
- отсутствие сопутствующего атеросклеротического поражения.

Относительным показанием для использования этого метода реконструкции, при условии соблюдения вышеперечисленных обстоятельств, является низкая толерантность пациента к пережатию сонных артерий с целью сохранения кровотока по НСА.

### 3.3. Динамическое наблюдение за пациентами и мониторинг отдаленных результатов хирургического лечения патологической извитости ВСА

В настоящее время во всем мире динамическое наблюдение за пациентами, перенесшими оперативное вмешательство на брахиоцефальных артериях, осуществляется посредством выполнения ЦДС 1–2 раза в год. Данный метод полностью оправдывает себя с целью оценки гемодинамической эффективности выполненной операции. Однако, как и при диагностике ПИ ВСА, возможна неоднозначная трактовка в отношении выраженности резидуальных деформаций, особенно расположенных в дистальном сегменте ВСА, а также динамики прогрессирования деформации контралатеральной ВСА при двухстороннем поражении. Нельзя забывать и возможности развития у больных «немых» инсультов, не проявляющихся очаговой симптоматикой, которые впоследствии могут оказывать неблагоприятное влияние на течение СМН у пациентов данной группы.

Был проведен анализ совпадений результатов ЦДС и МРА в отношении визуализации анатомического хода ВСА в отдаленном периоде. Совпадение данных в отношении формы оперированной ВСА в отдаленном периоде было зафиксировано в 87%, и если принимать МРА

Первый автор, год исследования	Число больных, n	Метод реконструкции ВСА, %				
		Резекция ВСА с редрессацией	Транспозиция ВСА в ОСА	Резекция ВСА с анастомозом конец в конец	Протезирование ВСА	Другие методы
Quattlebaum J. K., 1973 [35]	149	71	–	–	1	28
Еремеев В. П., 1998 [5]	102	76	–	20	4	–
Хорев Н. Г., 2000 [15]	102	–	11	62	1	26
Крыжановский Д. В., 2002 [7]	118	56	13	–	–	31
Illuminati G., 2003 [26]	55	–	67	–	27	7
Бокерия Л. А., 2006 [4]	121	65	–	35	–	–
Казанчян П. О., 2005 [6]	96	76	–	8	16	–
Стародубцев В. Б., 2009 [12]	102	100	–	–	–	–
Ballotta E., 2005 [19]	139	–	100	–	–	–
Покровский А. В., 2010, 2011 [9, 10]	166	74	–	10	16	–



за «золотой стандарт», то диагностическая чувствительность ЦДС по отношению к нему составила 84%.

Таким образом, МР-исследование (МРА БЦА+МРТ головного мозга) может служить дополнительным методом мониторинга результатов хирургического лечения пациентов с ПИ ВСА в отдаленном периоде. При необходимости оно может быть заменено на МСКТАГ БЦА с КТ головного мозга. Данное исследование также должно быть рекомендовано пациентам, у которых получены неоднозначные результаты ЦДС и отмечено прогрессирование СМН.

## РЕКОМЕНДАЦИИ ПО НАБЛЮДЕНИЮ ЗА ПАЦИЕНТАМИ И МОНИТОРИНГУ ОТДАЛЕННЫХ РЕЗУЛЬТАТОВ ХИРУРГИЧЕСКОГО ЛЕЧЕНИЯ ПИ ВСА

1. Все пациенты, подвергшиеся хирургическому лечению по поводу ПИ ВСА, должны находиться под динамическим наблюдением и проходить амбулаторное обследование с последующей консультацией сосудистого хирурга не реже 1 раза в год. Обследование должно включать в себя ЦДС БЦА и по возможности МРА БЦА+МРТ головного мозга (или МСКТАГ БЦА+КТ головного мозга).

## ЛИТЕРАТУРА

1. *Абрамова Н.Н., Беличенко О.И.* Клинический аспект сочетанного применения магнитно-резонансной томографии головного мозга и магнитно-резонансной ангиографии экстра- и интракраниальных артерий у больных артериальными гипертониями. Тер. Архив. 1996; 9: 26–31.
2. *Адырхаев З.А.* Результаты хирургического лечения патологической деформации внутренней сонной артерии: дис. ... канд. мед. наук. М.: 2010.
3. *Белов Ю.В.* Руководство по сосудистой хирургии с атласом оперативной техники. М.: ДеНово. 2000; 448.
4. *Бокерия Л.А., Суханов С.Г., Катков А.И., Пирцхалаишвили З.К.* Хирургия патологической извитости брахицефальных артерий. Пермь: Курсив, 2006; 141.
5. *Еремеев В.П.* Хирургическое лечение патологических извитостей, перегибов и петель сонных артерий. Ангиология и сосудистая хирургия. 1998; 2: 82–94.
6. *Казанчян П.О., Валиков Е.А.* Патологические деформации внутренних сонных и позвоночных артерий. М.: МЭИ. 2005; 136.
7. *Крыжановский Д.В.* Обоснование и оценка эффективности хирургического лечения больных с патологической извитостью прецеребральных артерий: дис. ... канд. мед. наук. СПб.: 2002.
8. *Куликов В.П.* Цветное дуплексное сканирование в диагностике сосудистых заболеваний. Новосибирск, СО РАМН. 1997; 204.
9. *Покровский А.В., Белоярцев Д.Ф., Тимина И.Е., Адырхаев З.А.* Когда нужно оперировать патологическую деформацию внутренней сонной артерии? Ангиология и сосудистая хирургия. 2010; 16: 4: 116–122.
10. *Покровский А.В., Белоярцев Д.Ф., Адырхаев З.А.* Клинические проявления и диагностика патологической деформации внутренней сонной артерии. Ангиология и сосудистая хирургия. 2011.
11. *Сокурченко Г.Ю., Крыжановский Д.В., Седов В.М.* и др. Диагностика и хирургическое лечение патологической извитости сонных и позвоночных артерий. Вестник хирургии. 2002; 161: 3: 16–20.
12. *Стародубцев В.Б., Карпенко А.А., Альсов С.А.* и др. Хирургическое лечение патологической извитости внутренней сонной артерии у пациентов с сосудистой мозговой недостаточностью. Патология кровообращения и кардиохирургия. 2009; 1: 58–61.
13. *Терновой С.К., Сеницин В.Е.* Спиральная и электроннолучевая ангиография. М.: ВИДАР. 1998; 50.
14. *Сосудистая хирургия по Хаймовичу.* Под ред. Э. Ашера; перевод 5-го англоязычного издания под ред. А.В. Покровского. М.: Бином. Лаборатория знаний, 2010; 1: 644.
15. *Хорев Н.Г.* Патологическая извитость внутренней сонной артерии и ее хирургическое лечение. дис. ... докт. мед. наук. Барнаул. 2000.
16. *Хорев Н.Г., Беллер А.В., Шойхет Я.Н., Куликов В.П.* Хирургическое лечение патологической извитости внутренней сонной артерии у детей. Барнаул: Азбука. 2004; 147.
17. *Back M, Rogers A, et al.* Magnetic resonance angiography minimizes need for arteriography after inadequate carotid duplex ultrasound scanning. J Vas Surg. 2003; 38: 422–431.
18. *Ballotta E, Abbruzzese E, Thiene G, et al.* The elongation of the internal carotid artery: early and long-term results of patients having surgery compared with unoperated controls. Ann Vasc Surg. 1997; 11: 2: 120–128.
19. *Ballotta E, Thiene G, Baracchini C. et al.* Surgical vs medical treatment for isolated internal carotid artery elongation with coiling or kinking in symptomatic patients: A prospective randomized clinical study. J Vasc Surg. 2005; 42: 5: 838–846.
20. *Barker PB, Cillard SH, van Zijl P, et al.* Acute stroke: evaluation with serial proton MR spectroscopic imaging. Radiology. 1994; 192: 3: 723–728.
21. *Carcoforo P, Rocca T, Navarra G, et al.* Morphologic anomalies of the extracranial internal carotid artery. Our experience. Minerva Cardioangiol. 1997; 45: 1-2: 37–41.
22. *Denis J, Gradinscak, Noel Young, Yvette Jones, Dianne O'Neil, Doungkamol Sindhusake.* Risks of Outpatient Angiography and Interventional Procedures: A Prospective Study. Am J Roentgenol. 2004; 183: 377–381.
23. *George T.* Vascular Diagnostics. Pacific Vascular Inc., 1999.
24. *Ghilardi G, De Monti M, Longhi F, et al.* Prevalence of carotid kinking in a resident population. Partial results of the OPI (Objective Prevention of Ictus). Minerva Cardioangiol. 1993; 41: 4: 129–132.
25. *Grego F, Lepidi S, Cognolato D, et al.* Rationale of the surgical treatment of carotid kinking. J Cardiovasc Surg. 2003; 44: 1: 79–85.
26. *Illuminati G, Calio FG, Papaspyropoulos V, et al.* Revascularization of the Internal carotid artery for isolated, stenotic, and symptomatic kinking. Arch Surg. 2003; 138: 192–197.
27. *Illuminati G, Ricco JB, Calio FG, et al.* Results in a consecutive series of 83 surgical corrections of symptomatic stenotic kinking of the internal carotid artery. Surgery. 2008; 143: 1: 134–139.
28. *Koskas F, Kieffer E, Kieffer A, Bahnini A.* Loops and folds of the carotid and vertebral arteries: indications for surgery. J Mal Vasc. 1994; 19: Suppl.A: 51–54.
29. *Ktenidis K, Heye K.* Kinks and coils of the Internal carotid artery — new aspects. Cardiovasc Surg. 1997; 5: Suppl.2: 14.
30. *La Barbera G, La Marca G, Martino A, et al.* Kinking, coiling, and tortuosity of extracranial internal carotid artery: is it the effect of a metaplasia? Surg Radiol Anat. 2006; 28: 6: 573–580.
31. *Lima RP, Shapiroa M, Wanga EY, et al.* 3D Time-Resolved MR Angiography (MRA) of the Carotid Arteries with Time-Resolved Imaging with Stochastic Trajectories: Comparison with 3D Contrast-Enhanced Bolus-Chase MRA and 3D Time-Of-Flight MRA. Am J Roentgenol.

- 2008; 29: 1847–1854.
32. Mascoli F, Mari C, Liboni A, et al. The elongation of the internal carotid artery. Diagnosis and surgical treatment. *J. Cardiovasc Surg.* 1987; 28: 1: 9–11.
  33. Pancera P, Ribul M, De Marchi S, et al. Prevalence of morphological alteration in cervical vessels: a color duplex ultrasound. study in a series of 3300 subjects. *Int Angiol.* 1998; 17: 1: 22–27.
  34. Pellegrino L, Prencipe G, Ferrara V, et al. Bilateral and monolateral dolichoarteriopathies (kinking, coiling, tortuosity) of the carotid arteries and atherosclerotic disease. An ultrasonographic study. *Minerva Cardioangiol.* 2002; 50: 15–20.
  35. Quattlebaum JK Jr, Wade JS, Whiddon CM. Stroke associated with elongation and kinking of the carotid artery: long term follow-up. *Ann Surg.* 1973; 177: 572–579.
  36. Schenk P, Temmel A, Trattnig S, Kaingerger F. Current aspect in diagnostic and therapy of carotid artery kinking. *Hals-Nasen-Ohrenheilkunde, Kopf und Hals-Chirurgie.* 1996; 44: 178–185.
  37. Togay-Isikay C, Kim J, Betterman K, et al. Carotid artery tortuosity, kinking, coiling: stroke risk factor, marker, or curiosity? *Acta neurol. belg.* 2005; 105: 68–72.
  38. Van Damme H, Gillain D, Desiron Q, et al. Kinking of the internal carotid artery: clinical significance and surgical treatment. *Acta Chir Belg.* 1996; 96: 15–22.

#### 4. ПРОКСИМАЛЬНЫЕ ПОРАЖЕНИЯ ВЕТВЕЙ ДУГИ АОРТЫ: ДИАГНОСТИКА И ТАКТИКА ХИРУРГИЧЕСКОГО ЛЕЧЕНИЯ

Под проксимальными поражениями ветвей дуги аорты понимаются окклюзионно-стенотические изменения плечевого ствола, подключичных и общих сонных артерий, способные приводить к ишемии головного мозга и верхних конечностей вследствие нарушения притока крови или эмболизации [1–3]. Большинство изменений носят атеросклеротический характер, но необходимо принимать во внимание, что они могут быть вызваны аortoартеритом [3–5]. Наиболее эффективным и безопасным способом хирургического лечения считается экстраоракальные внеанатомические операции [1, 3]. Прямые трансстернальные реконструкции обычно выполняются при множественном распространенном поражении артерий, невозможности экстраоракальных операций и эндоваскулярных вмешательств, а также при наличии показаний к коррекции кардиальной патологии [1–3]. Эндоваскулярные вмешательства сопровождаются хорошими ближайшими и отдаленными результатами. Возможность их применения должна рассматриваться у каждого больного с проксимальным поражением ветвей дуги аорты [3, 4, 7].

##### 4.1. Поражения брахиоцефального ствола

Поражения брахиоцефального ствола (БЦС) встречаются нечасто – 0,5–2,0% от общего числа сосудистых поражений. До эры эндоваскулярной хирургии открытые реконструкции являлись единственным методом лечения стеноокклюзирующих поражений БЦС, однако их доля в числе всех «супраоральных» операций была невелика и составляла 1,7% [8]. Летальность при трансоракальных вмешательствах составляет от 3 до 16%, при экстраоракальных вмешательствах – меньше: 0–10%, но частота осложнений больше (15–25%) [9–13]. Баллонная ангиопластика (БАП) и стентирование стало методом выбора при лечении стеноокклюзирующих поражений ветвей дуги аорты вследствие заметно меньшей частоты осложнений и летальности по сравнению с «открытыми» вмешательствами [16]. Кроме исследования А Motarjeme (1996 г.) существует еще два исследования, касающихся вмешательства только на брахиоцефальном стволе: E S Van Nat- tum и соавт. (2007 г.) показали, что частота малых неврологических осложнений – ТИА составила 4%; по данным K Nuttl (2002 г.), помимо ТИА в 6% случаев, в 2% при эндоваскулярных вмешательствах на БЦС наблюдались окципитальные инфаркты. Первичный технический успех вмешательства составил соответственно 83,3 и 96,4%. В отличие от других локализаций поражений ветвей дуги аорты, стенозы БЦС возникают с одинаковой частотой как у мужчин, так и у женщин, чаще в возрасте старше 60 лет [19–21]. По данным ТМ Paukovits (2010 г.), первичный технический успех при БАП и стентировании (63,6%) брахиоцефального ствола по поводу гемодинамически значимых стенозов (более 60%) составил 93,5% (72 из 77). При этом не было смертей и больших неврологических осложнений, в 2 случаях (2,6%) наблюдались ТИА, в 4 (5,2%) – местные осложнения: кровотечения в области пункции (все вмешательства были произведены через трансформальный доступ). В отдаленном периоде (средний период наблюдений 42,3 мес.) не наблюдалось больших (инсульт) и малых (ТИА) неврологических осложнений. Кумулятивный уровень первичной проходимости со-

ставил через 12 мес 100%, через 24 –  $98 \pm 1,6\%$ , а через 96 мес –  $69,9 \pm 7,7\%$ , при этом не было различий в проходимости в группах с БАП и стентированием.

Показания к вмешательствам при стеноокклюзирующих поражениях БЦС не определены. Нет данных о естественном течении заболевания среди больных с такими поражениями. Нет рандомизированных исследований лечения поражений БЦС. Имеющиеся в литературе данные основаны на исследованиях, включающих небольшое число больных. Показания к проведению эндоваскулярного вмешательства в этих работах различны: наличие неврологических симптомов (частота 5–90%), перемежающаяся хромота верхней конечности или дигитальная эмболизация, асимптомные многосудистые поражения с наличием или без подключичного steal-синдрома [8, 16, 23–26]. Во всех работах нет информации об использовании во время эндоваскулярных вмешательств на БЦС нейро-протективных устройств [27, 29–35, 68].

##### 4.2. Проксимальные поражения общей сонной артерии

Хирургическое лечение поражений ОСА имеет хорошие отдаленные результаты, однако до сих пор при трансоракальных вмешательствах сопровождается высокой летальностью, достигающей, по некоторым данным, 16% [36]. Применение экстраоракального доступа снижает ее до 4,3% [37]. Введение в практику эндоваскулярных методов значительно снизило число хирургических вмешательств: последние стали проводить только в случае многосудистого поражения и при окклюзиях. Кроме этого показанием к открытой операции стали редкие случаи неудачи эндоваскулярных вмешательств. В литературе очень мало работ, посвященных результатам эндоваскулярных вмешательств на ОСА при проксимальных поражениях. По данным Т М Paukovits (2008 г.), первичный технический успех при БАП и стентировании ОСА составил 70,5% (46 пациентов были оперированы по поводу более 70% симптомного стеноза, 101 – по поводу более 85% асимптомного стеноза). Летальных исходов не наблюдалось, частота перипроцедурных (до 48 ч) больших неврологических осложнений составила: инсульта – 2%, ТИА – 2,6%. Кумулятивная первичная проходимость через 1 год составила  $97,9 \pm 2,1\%$ , через 4 года –  $82,0 \pm 7,0\%$ , через 7 лет –  $88,0 \pm 11\%$ . Не было различий в отдаленных результатах между группами с БАП и стентированием [38]. По данным другого исследования (42 наблюдения), перипроцедурные неврологические осложнения наблюдались в 4,7% случаев (2 малых инсульта), 30-дневная летальность составила 7,1% [23].

Альтернативным методом лечения проксимальных поражений ОСА является гибридная операция – КЭА с одновременной ретроградной эндоваскулярной коррекцией стеноза ОСА. Сообщений о таком методе относительно много [15, 16, 24, 29, 40–45], однако анализ в этих работах основан на небольшом числе наблюдений (от 6 до 23). Особое место занимает работа JP Favre и соавт. (2004 г.) – 67 оперированных больных.

При стентировании в области каротидной бифуркации рутинным является назначение двойной антиагрегантной терапии, в то же время при вмешательствах на проксимальном сегменте ОСА двойная антиагрегантная терапия во многих исследованиях не проводилась. Тем не менее, очевидно, что использование двойной антиагрегантной терапии и методов профилактики интраоперационной эмболии (когда это технически возможно)



уменьшает частоту неврологических осложнений во время эндоваскулярных вмешательств по поводу поражения проксимальных отделов ОСА.

Принципиальным преимуществом стентирования в отличие от БАП являются лучшие непосредственные результаты, что связано с меньшей интенсивностью эмболизации, небольшой частотой развития остаточных стенозов и диссекции интимы. Между тем нет достоверных данных, свидетельствующих о преимуществах стентирования по сравнению с ангио-пластикой при лечении проксимальных стенозов ОСА. Тем не менее с учетом вышеизложенного в настоящее время при эндоваскулярном лечении стенозов ОСА целесообразно производить стентирование. По данным Т М Paukovits (2008 г.), частота рестенозов за 12 мес. после вмешательства составила 5,5%, и в течение 24 мес. после первичной операции в 3% случаев проводили повторные вмешательства по поводу рестеноза, при этом установка стента не влияла значительно на частоту рестенозов.

#### 4.3. Поражения первого сегмента подключичной артерии

Симптомный стеноз проксимального сегмента подключичной артерии намного более редкое патологическое состояние, чем стеноз ВСА. Так, по данным AV Sterpetti и соавт. (1989 г.), реваскуляризирующие операции по поводу стенозов подключичной артерии составляют лишь 4,6% по сравнению с количеством КЭА [47]. До настоящего времени в литературе нет данных о наличии проспективных рандомизированных исследований, в которых сравнивалась бы эффективность и отдаленные результаты разных методов лечения проксимальных поражений подключичной артерии, и не решен вопрос об оптимальном лечении таких поражений.

Первоначально симптомные поражения подключичной артерии, сопровождаемые вертебробазилярной недостаточностью (ВБН) и/или ишемией верхней конечности, лечили путем «открытых» реконструктивных вмешательств. Однако, трансторакальные вмешательства сопровождались высокой частотой осложнений и летальности [48]. В связи с этим были разработаны и получили широкое распространение экстраторакальные операции – подключично-сонная транспозиция (ПСТ), сонно-подключичное шунтирование (СПШ) [1]. По данным литературы, подключично-сонная транспозиция (ПСТ), описанная JC Parrot (1964 г.), наиболее оптимальная операция с отдаленной проходимостью 90–100% [49–52].

В настоящее время операция ПСТ приобрела новое значение в лечении больных с аневризмами проксимального отдела нисходящей грудной аорты, как дополнительное вмешательство для реваскуляризации подключичной артерии при эндопротезировании аорты: использование «зоны» аорты в области устья подключичной артерии позволяет создать адекватную проксимальную площадку для фиксации эндопротеза [29, 54]. Тем не менее из-за анатомических особенностей залегания подключичной артерии все реконструктивные операции по поводу проксимальных поражений последней являются тяжелыми и технически сложными [55]. В связи с этим все более популярными в лечении стеноокклюзирующих поражений проксимального сегмента подключичной артерии становятся эндоваскулярные методы (транслюминальная баллонная ангиопластика (ТЛБАП) со стентированием или без), впервые описанные в 1980 г. [56].

Несмотря на 30-летний опыт эндоваскулярных вмешательств при поражениях ПКА до настоящего времени нет исследований, доказывающих преимущество стентирования перед БАП [24, 57]. Нет также проспективных рандомизированных исследований, касающихся различных аспектов лечения проксимальных поражений ПКА и отдаленных результатов эндоваскулярного лечения. В 1989 г. С Fagina и соавт. опубликовали работу, в которой проводилось сравнение результатов БАП без стентирования с СПШ. Через три года проходимость после БАП составила 54% (21 наблюдение), после СПШ – 87% (15 наблюдений). Практически аналогичные результаты были получены в современном исследовании А. F. AbuRahma и соавт. (2007 г.). По данным литературы, проходимость после «открытых» реконструкций по поводу поражений проксимального сегмента подключичной артерии составляет от 80 до 100% [50–52]. Следует также отметить, что результаты СПШ уступают результатам ПСТ [50], а проксимальные поражения правой подключичной артерии (ПКА) чаще лечат «открытым» способом, что связано с большей частотой неврологических осложнений при эндоваскулярных вмешательствах на правой ПКА [60]. По данным систематического обзора С Cina и соавт. (2002 г.), отдаленная первичная проходимость после ПСТ выше, чем после СПШ (98 против 84%,  $p < 0,0001$ ).

По данным К. Linni и соавт. (2008 г.), сравнивших результаты ПСТ (34 больных) с результатами стентирования проксимального сегмента ПКА (40 больных, из которых 62,5% с окклюзиями ПКА), пятилетняя проходимость успешной операции стентирования ПКА составила 95%. В 12 случаях (30%) не удалось произвести реканализацию окклюзии, и больным была произведена операция ПСТ, в двух случаях наблюдали тромбоз стента в течение первого месяца после эндоваскулярного вмешательства. За время наблюдения (52,6 мес.) не наблюдалось нарушения проходимости после ПСТ. Авторы делают вывод, что при наличии стеноза ПКА следует отдавать предпочтение эндоваскулярному лечению, при окклюзиях производить «открытую» реконструкцию – операцию ПСТ. По данным других исследований, первичная проходимость после БАП стенозов ПКА составляет от 80 до 100%, в то время как БАП при окклюзиях – 20–50% [63, 64]. С введением в практику стентирования ПКА [24] проходимость после реваскуляризации проксимальных окклюзий ПКА возросла до 70–100% [27]. В исследовании JP De Vries и соавт. (2005 г.) пятилетняя первичная проходимость после БАП со стентированием или без него составила 89%. По предварительным данным мультицентрового исследования, продолжающегося и в настоящее время в Японии, пятилетняя проходимость после стентирования проксимального сегмента ПКА у 320 больных с симптомными поражениями составила 99% [67].

Стентирование ПКА необходимо в случаях эндоваскулярного лечения окклюзий ПКА, диссекций, выраженных резидуальных стенозов после БАП. Однако некоторые авторы рекомендуют первичное стентирование во всех случаях для достижения лучшей проходимости и снижения количества повторных вмешательств [26, 27].

В настоящее время для уменьшения частоты окклюзий после стентирования подключичной артерии рекомендуется двухкомпонентная антиагрегантная терапия [28]. Однако для выработки оптимальной антитромботической терапии после эндоваскулярных вмешательств на подключичной артерии необходимо проведение рандомизированных исследований.

## РЕКОМЕНДАЦИИ\* ПО ТАКТИКЕ ЛЕЧЕНИЯ ПРОКСИМАЛЬНЫХ ПОРАЖЕНИЙ БЦА

1. Хирургическое лечение (открытое или эндоваскулярное) при гемодинамически значимых проксимальных поражениях ветвей дуги аорты при атеросклерозе (брахиоцефальный ствол, общине сонные артерии и первые сегменты подключичных артерий) показано при наличии симптомов ишемии головного мозга, а также при наличии признаков артериальной недостаточности верхней конечности, в том числе вследствие дигитальной эмболизации.
2. Диагностический алгоритм при проксимальных поражениях ветвей дуги аорты должен включать в обязательном порядке ЦДС и один из видов ангиографии (МСКТА, МРА, рентгенконтрастную ангиографию).
3. При стенозирующих проксимальных поражениях ветвей дуги аорты методом выбора следует считать эндоваккулярное лечение. При окклюзиях указанной локализации возможны как открытые, так эндоваскулярные операции.
4. При окклюзиях брахиоцефального ствола или множественных проксимальных поражениях ветвей дуги аорты (два и более вовлеченных сосуда: ствол + левая общая сонная артерия, или ствол + левая подключичная артерия, или левые сонная и подключичная артерии, или все три ветви дуги аорты) показана интраторакальная реконструкция.
5. При окклюзиях первого сегмента подключичной артерии равноценными операциями выбора следует считать экстраторакальные вмешательства (ПСТ и СПШ).
6. При проксимальных стенозах (проксимальная 1/3) общей сонной артерии показано эндоваскулярное вмешательство, при более протяженных стенозах и окклюзиях общей сонной артерии операцией выбора является ПСШ.
7. Реваскуляризация посредством экстраанатомического шунтирования или ангиопластики и стентирования целесообразна асимптомным больным со стенозом ПкА, если инсультальная внутренняя грудная артерия необходима для выполнения коронарного шунтирования.

\* Все рекомендации соответствуют уровню доказательности С.

## ЛИТЕРАТУРА

1. Dattilo JB, Cambria RP. Complications of repair of the supra – aortic trunks and the vertebral arteries.: in Towne J. B., Hollier L. H. (eds) Complications in vascular surgery. New York, Marcel Dekken. 2005; 457–466.
2. Berguer R. Occlusive disease of the branches of the aortic arch.: in Hobson RW, et al. (eds). Vascular surgery: principles and practice. New York – Basel, Marcel Dekken. 2004; 765–771.
3. Rhodes JM, Cherry KJ. Aortic arch branch disease.: in Hallett J. W. Jr. et al. (eds). Vascular and endovascular surgery Edinburg, Mosby. 2004; 491–503.
4. Haimovici's Vascular Surgery Eds. by E Asher. Malden, Blackwell. 2004.
5. Покровский А.В., Зотиков А.Е. Неспецифический аортоартериит: в книге «Клиническая ангиология» под редакцией А.В. Покровского. Москва. «Медицина». 2004; 1: 697–733.
6. White RA, Hollier LH. Vascular Surgery. Basic science and clinical correlation New York, Blackwell Futura. 2005.
7. Mommertz G, et al. Subclavian artery stenosis: endovascular or open repair.: in Branchereau A., Jacobs M. Open surgery versus endovascular surgery. Paris, Consultans Ltd. 2007; 79–91.
8. Wylie EJ, Effeney DJ. Surgery of the aortic arch branches and vertebral arteries. Surg Clin North Am. 1979; 59: 660–80.
9. Dorros G, Lewin RF, Jamnadas P, Mathiak LM. Peripheral transluminal angioplasty of the subclavian and innominate arteries utilizing the brachial approach: acute outcome and follow-up. Catheter Cardiovasc Diagn. 1990; 19:71–6.
10. Melliere D, Becquemin J-P, Benyahia NE, et al. Atherosclerotic disease of the innominate artery: current management and results. J Cardiovasc Surg. 1992; 33:319–23.
11. Cherry KJ, McCullough JL, Hallet JW, et al. Technical principles of direct innominate artery revascularization: a comparison of endarterectomy and bypass grafts. J Vasc Surg. 1989; 9:718–24.
12. Brewster DC, Moncure AC, Darling RC, et al. Innominate artery lesions: problems encountered and lessons learned. J Vasc Surg. 1985; 2:99–112.
13. Herring M. The subclavian steal syndrome: a review. Am Surg. 1977; 43:220–8.
14. Insall RL, Lambert D, Chamberlain J, et al. Percutaneous transluminal angioplasty of the innominate, subclavian and axillary arteries. Eur J Vasc Surg. 1990; 4:591–5.
15. Sullivan TM, Gray BH, Bacharach JM, et al. Angioplasty and primary stenting of the subclavian, innominate, and common carotid arteries in 83 patients. J Vasc Surg. 1998; 28:1059–65.
16. Motarjeme A. Percutaneous transluminal angioplasty of supraaortic vessels. J Endovasc Surg. 1996; 3:171–81.
17. Van Hattum ES, de Vries J-P, Lalezari F, et al. Angioplasty with or without stent placement in the brachiocephalic artery: feasible and durable? A retrospective cohort study. J Vasc Interv Radiol. 2007; 18:1088–93.
18. Huttel K, Nemes B, Simonffy A, et al. Angioplasty of the innominate artery in 89 patients: experience over 19 years. Cardiovasc Intervent Radiol. 2002; 25:109–14.
19. Patterson JR, Grabois M. Locked-in syndrome: a review of 139 cases. Stroke. 1986; 17:758–64.
20. Bockenheimer ST, Reinhuber F, Mohs C. Intraarterielle thrombolysen hirnersorgender gefase. Radiologe. 1991; 31: 210–5.
21. Thompson JR, Simmons CR, Hasso AN, Hinshaw Jr DB. Occlusion of the intradural vertebrobasilar artery. Neuroradiology. 1978; 4: 219–29.
22. Paukovits TM, Lukacs L, Borczy V, et al. Percutaneous Endovascular Treatment of Innominate Artery Lesions: A Single-centre Experience on 77 Lesions. Eur J Vasc Endovasc Surg. 2010; Jul; 40(1): 35–43.
23. Henry M, Amor M, Henry I, et al. Percutaneous transluminal angioplasty of the subclavian arteries. J Endovasc Surg. 1999; 6: 33–41.
24. Qeral LA, Criado FJ. The treatment of focal aortic branch lesions with palmaz stents. J Vasc Surg. 1996; 23: 368e75.
25. Vitek JJ, Keller FS, Duvall ER, et al. Brachiocephalic artery dilatation by percutaneous transluminal angioplasty. Radi-

- ology. 1986; 158: 779–85.
26. Lyon RD, Shonnard KM, McCarter DL, et al. Supra-aortic arterial stenoses: management with palmaz-balloon expandable intraluminal stents. *J Vasc Interv Radiol.* 1996; 7: 825–35.
  27. Rodriguez-Lopez JA, Werner A, Martinez R, et al. Stenting for atherosclerotic occlusive disease of the subclavian artery. *Ann Vasc Surg.* 2006; 13: 254–60.
  28. Muller-Hulsbeck S, Both M, Charalambous N, et al. Endovascular treatment of atherosclerotic arterial stenoses and occlusions of the supraaortic arteries: mid-term results from a single center analysis. *Rontgenpraxis.* 2007; 56: 119–28.
  29. Peterson B, Resnick S, Morasch M, et al. Aortic arch vessel stenting: A singlecenter experience using cerebral protection. *Arch Surg.* 2006; 141:560e3. Discussion 563–564.
  30. Przewlocki T, Kablak-Ziembicka A, Pieniazek P, et al. Determinants of immediate and long-term results of subclavian and innominate artery angioplasty. *Catheter Cardiovasc Interv.* 2006; 67: 519–26.
  31. Nagata S, Kazekawa K, Matsubara S, Sugata S. Percutaneous reconstruction of the innominate bifurcation using the retrograde ‘kissing stents’ technique. *Neuroradiology.* 2006; 48: 537–40.
  32. Gonza Blez A, Gil-Peralta A, Gonza Blez-Marcos J, Mayol A. Angioplasty and stenting for total symptomatic atherosclerotic occlusion of the subclavian or innominate arteries. *Cerebrovasc Dis.* 2002; 13: 107–13.
  33. Korner M, Baumgartner I, Do D, et al. Pta of the subclavian and innominate arteries: long-term results. *Vasa.* 1999; 28:117–22.
  34. Motarjeme A, Gordon G. Percutaneous transluminal angioplasty of the brachiocephalic vessels: guidelines for therapy. *Int Angiol.* 1993; 12: 260–9.
  35. Selby JJ, Matsumoto A, Tegtmeyer C, et al. Balloon angioplasty above the aortic arch: immediate and long-term results. *AJR Am J Roentgenol.* 1993; 160: 631–5.
  36. Berguer R, Morasch MD, Kline RA. Transthoracic repair of innominate and common carotid artery disease: immediate and long-term outcome for 100 consecutive surgical reconstructions. *J Vasc Surg.* 1998; 27: 34–41.
  37. Berguer R, Morasch MD, Kline RA, et al. Cervical reconstruction of the supraaortic trunks: a 16-year experience. *J Vasc Surg.* 1999; 29: 239–48.
  38. Paukovits TM, Haász J, Molnár A, et al. Transfemoral endovascular treatment of proximal common carotid artery lesions: a single-center experience on 153 lesions. *J Vasc Surg.* 2008 Jul; 48(1): 80–7.
  39. Chio FL Jr, Liu MW, Khan MA. Effectiveness of elective stenting of common carotid artery lesions in preventing stroke. *Am J Cardiol.* 2003; 92: 1135–7.
  40. Payne DA, Hayes PD, Bolia A, et al. Cerebral protection during open retrograde angioplasty/stenting of common carotid and innominate artery stenoses. *Br J Surg.* 2006; 93: 187–90.
  41. Allie DE, Hebert CJ, Lirtzman MD, et al. Intraoperative innominate and common carotid intervention combined with carotid endarterectomy: a «true» endovascular surgical approach. *J Endovasc Ther* 2004; 11: 258–62.
  42. Grego F, Frigatti P, Lepidi S, et al. Synchronous carotid endarterectomy and retrograde endovascular treatment of brachiocephalic or common carotid artery stenosis. *Eur J Vasc Endovasc Surg.* 2003; 26: 392–5.
  43. Macierewicz J, Armon MP, Cleveland TJ, et al. Carotid endarterectomy combined with proximal stenting for multilevel disease. *Eur J Vasc Endovasc Surg.* 2000; 20: 572–5.
  44. Arko FR, Buckley CJ, Lee SD, et al. Combined carotid endarterectomy with transluminal angioplasty and primary stenting of the supra-aortic vessels. *J Cardiovasc Surg.* 2000; 41: 737–42.
  45. Levien LJ, Benn CA, Veller MG, Fritz VU. Retrograde balloon angioplasty of brachiocephalic or common carotid artery stenoses at the time of carotid endarterectomy. *Eur J Vasc Endovasc Surg.* 1998; 15: 521–7.
  46. Favre J. *Petal.* Carotid endarterectomy associated with PTA of this supra – aortic arteries.: in Branchereau A., Jacobs M. Hybrid vascular procedures, Oxford, Blackwell Futura. 2004; 35–45.
  47. Sterpetti AV, Schultz RD, Farina C, Feldhaus RJ. Subclavian artery revascularization: a comparison between carotidsubclavian artery bypass and subclavian-carotid transposition. *Surgery.* 1989; 106: 624–631.
  48. Crawford ES, De Bakey ME, Morris GC, Howell JF. Surgical treatment of occlusion of the innominate, common carotid, and subclavian arteries: a 10 year experience. *Surgery.* 1969; 65: 17–31.
  49. Parrott JC. The subclavian steal syndrome. *Arch Surg.* 1964; 88: 661–665.
  50. Kretschmer G, Teleky B, Marosi L, et al. Obliterations of the proximal subclavian artery: to bypass or to anastomose? *J Cardiol Surg.* 1991; 32: 334–339.
  51. Sandmann W, Kniemeyer HW, Jaeschock R, et al. The role of subclaviancarotid transposition in surgery for supraaortic occlusive disease. *J Vasc Surg.* 1987; 5: 53–58.
  52. Schardey HM, Meyer G, Rau HG, et al. Subclavian-carotid transposition: an analysis of a clinical series and a review of the literature. *Eur J Vasc Endovasc Surg.* 1996; 12: 431–436.
  53. Peterson BG, Eskandari MK, Gleason TG, Morasch MD. Utility of left subclavian artery revascularization in association with endoluminal repair of acute and chronic thoracic aortic pathology. *J Vasc Surg.* 2006; 43: 433–439.
  54. Czerny M, Zimpfer D, Rodler S, et al. Endovascular stent-graft placement of aneurysms involving the descending aorta originating from chronic type B dissections. *Ann Thorac Surg* 2007; 83:1635–1639.
  55. Domenig C, Linni K, Mader N, et al. Subclavian to carotid artery transposition: medial versus lateral approach. *Eur J Vasc Endovasc Surg.* 2008; 35: 551–557.
  56. Bachman DM, Kim RM. Transluminal dilatationfor subclavian steal syndrome. *AJR Am J Roentgenol.* 1980; 135: 995–996.
  57. Schillinger M, Haumer M, Schillinger S, et al. Risk stratification for subclavian artery angioplasty: is there an increased rate of restenosis after stent implantation? *J Endovasc Ther.* 2001; 8: 550–557.
  58. Farina C, Mingoli A, Schultz RD, et al. Percutaneous transluminal angioplasty versus surgery for subclavian artery occlusive disease. *Am J Surg.* 1989; 158: 511–514.
  59. Schardey HM, Meyer G, Rau HG, et al. Subclavian-carotid transposition: an analysis of a clinical series and a review of the literature. *Eur J Vasc Endovasc Surg.* 1996; 12: 431–436.



60. *AbuRahma AF, Bates MC, Stone PA, et al.* Angioplasty and stenting versus carotid-subclavian bypass for the treatment of isolated subclavian artery disease. *J Endovasc Ther.* 2007; 14: 698–704.
61. *Cina C, Safar H, Lagana A, et al.* Subclavian carotid transposition and bypass grafting: consecutive cohort study and systematic review. *J Vasc Surg* 2002; 35: 422–429.
62. *Linni K, Ugurluoglu A, Mader N, et al.* Endovascular management versus surgery for proximal subclavian artery lesions. *Ann Vasc Surg.* 2008 Nov; 22(6): 769–75. Epub 2008 Sep 21.
63. *Motarjeme A, Keifer JW, Zuska AJ, Nabani P.* Percutaneous transluminal angioplasty for treatment of subclavian steal. *Radiology.* 1985; 155: 611–613.
64. *Selby JB, Matsumoto AH, Tegtmeyer CJ, et al.* Balloon angioplasty above the aortic arch: intermediate and long term results. *AJR Am J Roentgenol.* 1993; 160: 631–635.
65. *Rodriguez-Lopez JA, Werner A, Martinez R, et al.* Stenting for atherosclerotic occlusive disease of the subclavian artery. *Ann Vasc Surg.* 1999; 13: 254–260.
66. *De Vries JP, Jager LC, Van den Berg JC, et al.* Durability of percutaneous transluminal angioplasty for obstructive lesions of proximal subclavian artery: long-term results. *J Vasc Surg.* 2005; 41: 19–23.
67. *Nakamura S, Kanno K, Kurita N, et al.* Long-term durability of endoluminal stenting for obstructive lesions of the subclavian artery: multicenter registry in Japan. *Jpn J Cardiovasc Cathet Ther.* 2006; 6: 82.
68. *Muller-Hulsbeck S.* Subclavian and vertebral arterial interventions. *Semin Intervent Radiol.* 2007; 24: 258–267.
69. *Ковалевская О.А., Белоярцев Д.Ф.* Значение цветного дуплексного сканирования в оценке отдаленных результатов после проксимальных реконструкций ветвей дуги аорты. *Ангиология и сосудистая хирургия.* 1999; 5: 1.
70. *Покровский А.В., Белоярцев Д.Ф.* Отдаленные результаты интраторакальных реконструкций при атеросклеротических поражениях безымянной артерии. *Ангиология и сосудистая хирургия.* 2001; 7: 3.
71. *Покровский А.В., Белоярцев Д.Ф.* Отдаленные результаты операций подключично-сонной транспозиции. *Ангиология и сосудистая хирургия.* 2002; 8: 2.
72. *Покровский А.В., Белоярцев Д.Ф.* Отдаленные результаты операций подключично-сонного шунтирования при атеросклеротических проксимальных поражениях общей сонной артерии. *Ангиология и сосудистая хирургия.* 2002; 8: 3.
73. *Казанчян П.О., Попов В.А., Стеняев Ю.А. и др.* Отдаленные результаты хирургического лечения больных с окклюзией I сегмента подключичных артерий. *Ангиология и сосудистая хирургия.* 2002; 8: 4.
74. *Покровский А.В., Белоярцев Д.Ф.* Сравнительное изучение отдаленных результатов открытых операций и эндоваскулярных вмешательств при атеросклеротических стенозах брахиоцефального ствола. *Ангиология и сосудистая хирургия.* 2004; 10: 4.
75. *Лоенко В.Б., Смяловский В.Э., Дударев В.Е. и др.* Отдаленные результаты хирургического лечения атеросклеротических поражений брахиоцефального ствола. *Ангиология и сосудистая хирургия.* 2009; 15: 4.
76. *Серажитдинов А.Ш., Владимирский В.В., Лифенцов В.И.* Особенности хирургической тактики при одномоментной реконструкции сонной и подключичной артерий. *Ангиология и сосудистая хирургия.* 2010; 16: 3.

## 5. ХИРУРГИЧЕСКОЕ ЛЕЧЕНИЕ ПРИ ПОРАЖЕНИЯХ ПОЗВОНОЧНЫХ АРТЕРИЙ

Стенотическое поражение позвоночных артерий в клинической практике встречается реже в сравнении со стенотическим поражением сонных артерий. Патология физиология заболеваний позвоночных артерий изучена гораздо в меньшей степени, чем сонных артерий. Тем не менее, как и при атеросклеротическом поражении сонных артерий, наличие заболевания позвоночных указывает на повышенный риск таких кардиоваскулярных событий, как инфаркт миокарда, заболевания периферических артерий и на повышенный риск смерти от сосудистых заболеваний.

### 5.1. Анатомия артерий вертебробазиллярного бассейна

Как правило, обе позвоночные артерии разделяют на четыре сегмента (VI–IV), первые три из которых располагаются экстракраниально. Первый сегмент (VI) начинается несколько выше устья, сзади, между длинной мышцей шеи и передней лестничной мышцей, продолжаясь до отверстия поперечного отростка VI шейного позвонка. Второй сегмент VII позвоночной артерии берет начало от самой нижней точки поперечного отверстия и заканчивается у выхода на уровне II шейного позвонка. Таким образом, данные сегменты левой и правой позвоночных артерий имеют межкостный ход, что может вызывать возможность экстравазальной компрессии VII сегмента артерии экзостозами. Небольшие ветви VII сегмента участвуют в кровоснабжении мышц и позвонков и, что особенно важно, анастомозируют со спинальными артериями. Третий сегмент (VIII) позвоночной артерии начинается в точке выхода из отверстия поперечного отростка II шейного позвонка и пересекает проксимально и медиальнее заднюю дугу C1 и затем входит в большое затылочное отверстие. Как правило, ветви VIII анастомозируют с ветвями затылочной артерии на уровне I–II шейных позвонков. Четвертый (IV) сегмент каждой позвоночной артерии начинается с момента вхождения в твердую мозговую оболочку до слияния в базилярную артерию. Крупными ветвями IV являются передняя и задняя спинно-мозговые артерии, задняя менингеальная артерия, небольшие латеральные и медиальные мозговые ветви, задняя нижняя мозжечковая артерия.

Анатомические варианты строения позвоночных артерий обладают большим разнообразием в сравнении с анатомией сонных артерий. Позвоночные артерии берут начало от подключичной артерии. При этом в 5% случаях левая позвоночная артерия начинается от дуги аорты. Диаметр левой позвоночной артерии в 50% случаев больше, а в 25% — равен диаметру правой. И примерно в 10% — встречается гипоплазия одной из артерий. В таких случаях измененная артерия может заканчиваться в качестве задней нижней мозжечковой артерии или переходить в гипоплазированный сегмент, который продолжается до базилярной артерии, вызывая снижение кровотока в последней. Данные анатомические варианты играют важную роль при диагностике и лечении.

### 5.2. Эпидемиология заболеваний позвоночных артерий

Учитывая тот факт, что иногда сложно бывает визуализировать устья позвоночной артерии (ПА) при УЗИ,

инсульты, вызванные их поражением, часто невозможно оценить. В то же время атеросклероз ПА является причиной НМК в вертебробазиллярном бассейне (ВББ) в 20% случаях. В New England Medical Center Posterior Circulation Registry у 82 больных из 407 с ишемией ВББ был выявлен стеноз экстракраниального сегмента ПА более 50%. Ежегодный риск инсульта у больных с поражением внутрисерепного отдела ПА или базилярной артерии (БА) составляет 8 и 11% соответственно. Использование МРА позволило установить, что в группе больных с ПНМК или малыми инсультами в ВББ чаще выявляются значимые (более 50%) стенозы ПА и БА, чем значимые стенозы СА при НМК в каротидном бассейне. Одновременно с этим поражение артерий ВББ чаще ассоциируется с ТИА и ранним развитием повторного инсульта.

### 5.3. Этиология поражений позвоночной артерии

К редукции кровотока по ПА приводят следующие патологические изменения: атеросклеротические стенозы, тромбозы, эмболии; посттравматическое расслоение, экстравазальные компрессии при патологии позвонка или мышц шеи, а также при рубцовых изменениях тканей; деформации артерий с постоянным или периодическим нарушением их проходимости. Предполагается, что помимо механического влияния экстравазальных факторов могут являться причиной спазма артерий вследствие раздражения их периартериального сплетения. Почти в 60% случаев эти изменения касаются внечерепного отдела позвоночных артерий и нередко доступны для устранения, поэтому выявление экстравазальных факторов приобретает особое значение.

Чаще всего клинические проявления ВБН появляются при взаимодействии ряда перечисленных причин и механизмов. Вместе с тем современные методы клинических и инструментальных исследований позволяют выделить основной реально значимый, а иногда и единственный патогенетический фактор и обосновать пути его устранения.

У людей молодого и среднего возраста основную роль играет экстравазальная компрессия позвоночных артерий в результате их сдавления остеофитами, грыжей диска, спазмированными мышцами шеи. Причиной ВБН может стать также деформация канала позвоночной артерии вследствие подвывиха шейных позвонков. У некоторых пациентов симптомы ВБН могут быть обусловлены такими аномалиями развития, как добавочное шейное ребро, гипоплазия позвоночной артерии, аномалия Киммерли. Большую роль в развитии ВБН играет болевой спазм позвоночной артерии. Позвоночные артерии окружены мелкими вегетативными нервами, которые формируют симпатическое нервное сплетение. Боль в шее, например при остеохондрозе, может способствовать формированию патологического рефлекса. При этом в результате болевого раздражения структур позвонка возникает гиперактивация симпатических нервов, иннервирующих позвоночную артерию, что сопровождается ее длительным и устойчивым спазмом.

У пожилых людей ВБН чаще всего является следствием атеросклероза позвоночных артерий. В результате этого процесса возникает сужение просвета артерий, что приводит к выраженным изменениям кровотока в их бассейне. Кроме того, в месте расположения бляшек на их поверхности могут формироваться тромбы, которые еще больше стенозируют просвет пораженных

артерий. Нарушение кровотока в артерии может также возникнуть в результате тромбоэмболии, прежде всего кардиального генеза.

Причиной ВБН изредка может стать диссекция позвоночной артерии в результате травмы шеи и даже грубых медицинских манипуляций во время мануальной терапии. При редком системном заболевании — фиброзно-мышечной дисплазии происходит формирование множественных стенозов артерий среднего калибра. Иногда в процесс вовлекаются и ПА, что может стать причиной ВБН.

Возможно развитие ишемических, прежде всего очаговых, изменений в ВББ вследствие артерио-артериальной эмболии из устья стенозированной ПА. Эмболии являются причиной ВБН не менее чем у 30% больных с поражением ПА. В качестве доказательств эмболического генеза ишемии приводятся данные ЦДС, при котором выявляются атеросклеротические бляшки в устье ПА с нарушенной целостностью и признаками изъязвления и внутрибляшечными геморрагиями. Кардиогенная эмболия, эмболия из восходящей аорты также могут быть причиной ишемии ствола мозга. Стенозы основной артерии — редкая патология, но эмболический генез нарушений мозгового кровообращения в стволе мозга при этой патологии не вызывает сомнений. Доказательством эмболического генеза ВБН при поражениях ПА служат также данные МРТ, выявляющие единичные очаги инфаркта, характерные для эмболии. Эмболия может приводить к инсультам, отличающимся тяжелым инвалидизирующим течением.

#### 5.4. Клинические проявления недостаточности кровообращения в вертебробазиллярном бассейне

Симптомы, вызванные поражением ПА, включают головокружения, диплопию, онемение вокруг рта, расплывчатость или туманность зрения, шум в ушах, атаксию, синкопальные состояния, билатеральную тугоухость. Важно иметь в виду, что сходные симптомы могут возникать и при других заболеваниях, таких как различные нарушения ритма, ортостатическая гипотензия, вестибулярные нарушения.

Симптомы ВБН обусловлены нарушением функции отделов головного мозга, кровоснабжаемых позвоночными и базилярной артерией. Начальная или ангиодистоническая стадия проявляется шейно-затылочными болями с распространением в теменную, височную области и глазницу. Они могут сопровождаться так называемыми глазными, ушными и глоточными симптомами. При этом преобладает болевой компонент, ощущающийся как жжение, парестезии, чувство сдавления или распирания в глазах, ушах, глотке. Эти ощущения усиливаются при резком изменении положения головы и в ее неудобных позах, особенно после сна. Зрительные и вестибулярные симптомы также своеобразны и обычно возникают или обостряются не как изолированные симптомы, а во время приступов характерной головной боли.

Головокружение возникает вследствие раздражения вестибулярного анализатора при его недостаточном кровоснабжении у большинства пациентов. В тяжелых случаях головокружение может сопровождаться тошнотой и рвотой.

Шум в ушах может иметь различный тембр — от высоких (писк, свист) до низких тонов (шум прибоя, жужжание).

Нарушение речи и глотания являются серьезными симптомами, свидетельствующими о выраженном расстройстве кровообращения в вертебробазиллярной системе.

Дроп-атаки — внезапное падение пациента, не сопровождающееся потерей сознания и появлением симптомов-предвестников. Дроп-атаки являются симптомом преходящей выраженной ишемии стволовых структур.

Нарушение зрения. Затылочные доли больших полушарий являются корковым центром зрительного анализатора. В этом отделе мозга происходит конечная обработка нервных импульсов, формирующихся в сетчатке глаз. Поэтому некоторые пациенты, страдающие вертебробазиллярной недостаточностью, отмечают различные нарушения зрения

Инсульт возникает в течение 5 лет у 30% пациентов с симптомами ВБН.

#### 5.5. Диагностика поражений позвоночных артерий

Симптомы ВБН не являются специфическими. Они могут быть проявлением множества других заболеваний, в связи с чем для диагностики поражений ПА требуется тщательное изучение жалоб пациента и истории заболевания, а также физикальное и инструментальное обследование.

Скрининговыми инструментальными методами выявления поражений ПА является УЗДГ, ТКДГ и ЦДС. Фактически единственным УЗ-критерием окклюзии ПА является отсутствие кровотока в месте локации. Стенотическое поражение ПА можно заподозрить при асимметрии средней скорости кровотока более 30% (для одностороннего поражения). Снижение средней скорости кровотока до 2–10 см/с несомненно свидетельствует о наличии стеноза ПА. Если при одностороннем стенозе можно учитывать оба критерия (асимметрия кровотока и снижение его средней скорости), то при двухстороннем стенозе приходится ориентироваться только на абсолютные показатели скорости кровотока. При сочетании стеноза одной и окклюзии другой ПА диагностика стеноза становится еще менее достоверной вследствие компенсаторного увеличения кровотока по стенозированной ПА. В настоящее время в результате применения ЦДС точность определения поражений ПА значительно возросла и составляет 93%.

Для определения степени компенсации кровотока в ВББ и проведения дифференциальной диагностики могут использоваться отоневрологическое исследование в сочетании с электрофизиологическими данными о слуховых вызванных потенциалах, характеризующих состояние стволовых структур мозга, а также определение индекса фотомоторной реактивности.

Косвенные данные о вертеброгенном влиянии на ПА могут быть получены также при обычной рентгенографии шейного отдела позвоночника, выполненной с функциональными пробами.

Для уточнения причины ВБН могут быть использованы такие диагностические методы, как КТ и МРТ; МРА является исключительно ценным методом диагностики поражений магистральных артерий головы.

Однако в отличие от литературы, посвященной визуализации сонных артерий, данные, опубликованные по неинвазивной визуализации ПА, крайне редки и неоднозначны. Систематический обзор позволил выявить 11 исследований, посвященных неинвазивной



визуализации ПА. КТА и МРА показали более высокую чувствительность (94%) и специфичность (95%), чем применение ДС (чувствительность 70%), причем КТА имела большую достоверность. Технические трудности при выполнении ДС делают данный метод менее информативным при изучении заболеваний данного анатомического региона. Учитывая тот факт, что ни при МРА, ни при КТА не всегда возможно четко визуализировать устье ПА, необходимо использование рентгеноконтрастной ангиографии у больных с симптомами ВБН перед реваскуляризацией. Проведение рентгеноконтрастной ангиографии показано только при наличии симптомов ВБН и доказанном с использованием неинвазивных методов исследования поражении позвоночных артерий. Дигитальная субтракционная ангиография с контрастированием может быть полезна, когда селективная катетеризация ПА невыполнима, однако точность данного метода сравнима с КТА.

## 5.6. Лечение пациентов с поражением ПА

### 5.6.1. Медикаментозное лечение

Оптимальное ведение больных с атеросклеротическим поражением ПА не настолько хорошо изучено, как ведение пациентов с поражением СА. Не было ни одного крупного рандомизированного исследования, несмотря на многочисленные хирургические, интервенционные и медикаментозные подходы к лечению этой категории пациентов. Фактически только несколько исследований, посвященных ишемическим инсультам, позволили провести различия между НМК передней и задней (вертебро-базилярной) локализации. Однако, несмотря на недостаточность доказательств, конкретно применимых к пациентам с заболеваниями ПА, этим пациентам целесообразно проводить то же лечение, что пациентам с поражениями СА. Те же меры должны быть направлены на предупреждение прогрессирования атеросклероза в других сосудистых бассейнах.

Изучение применения внутрисосудистого тромболитика у больных с острым ишемическим синдромом в ВБН показало различные исходы данного метода лечения. Таким образом, целесообразно назначение антикоагулянтов сроком не менее 3 мес. у пациентов, у которых при ангиографии диагностируется тромбоз устья или экстракраниального сегмента ПА, вне зависимости от того применялся ли тромболитис вначале, или нет. Исследование WASID показало, что варфарин и аспирин одинаково эффективны сразу после проявлений некардиоэмболического инсульта, в то время как тиклопидин доказал свое превосходство над аспирином в качестве вторичной профилактики ишемических событий у больных с ВБН. В исследовании ESPS-2 инсульт или ТИА в ВБН развился у 5,7% пациентов из 255, получавших небольшие дозы аспирина в комбинации с дипиридамолом 2 р/сут, в сравнении с 10,8% больных, получавших плацебо.

### 5.6.2. Хирургическое лечение заболеваний позвоночных артерий

В сравнении с КЭА операции при окклюдизирующих заболеваниях ПА выполняются редко. Несмотря на то что никаких рандомизированных исследований не проводилось, сообщения, посвященные хирургическому лечению ПА, демонстрируют хорошие результаты эндартерэктомии и других реконструктивных операций на ПА. При реконструкции проксимальной порции ПА ранние осложнения развиваются

в 2,5–25,0% случаев, летальные исходы достигают 4%, а при реконструкции дистального отдела ПА – 2–8%. Интракраниальное шунтирование сопровождается летальностью от 3 до 12%, неврологическими и системными осложнениями – от 22 до 55%.

Клиническими показаниями к оперативным вмешательствам при поражениях ПА являются прежде всего ТИА и ОНМК в ВББ. Естественное течение хронической ВБН при извитости, экстравазальной компрессии или стенозе ПА редко приводит к развитию инсульта, поэтому целью хирургического лечения при поражениях ПА у этой категории больных является достижение клинической эффективности, то есть регресса клинических проявлений ВБН при неэффективности медикаментозного лечения по крайней мере в течение 3–6 мес.

Показания к хирургическому лечению ПА определяются тремя критериями:

1. Тщательная диагностика поражения ПА методом УЗДГ, ТКДГ, ЦДС, которые должны подтверждаться с помощью МРА, МСКТАГ или рентгеноконтрастной ангиографии.
2. Точное определение того, что именно патология ПА является основной причиной клинических проявлений ВБН или играет ведущую роль в ее развитии.
3. Резистентность ВБН в течение полугода к медикаментозной комплексной терапии.

При выявлении поражения ПА, но при отсутствии клинических проявлений хирургическое лечение не показано.

Показаниями к хирургическому лечению ПА является окклюзия ПА, стеноз ПА более 70%, патологическая извитость и экстравазальная компрессия.

Клинические показания к хирургическому лечению при окклюзии ПА, в сущности, те же, что и при стенозе, но устанавливаются чаще ввиду большей выраженности клинических проявлений и значительно меньшей эффективности медикаментозного лечения.

Оперативное лечение показано лишь небольшой части пациентов с клиническими проявлениями ВБН (не более 5%), причем в большинстве случаев задачей операции является устранение недостаточности кровообращения, связанной с стенозированием просвета позвоночной артерии, ее экстравазальной компрессией или спазмом в сочетании с поражениями других артерий, кровоснабжающих головной мозг. В том случае, если обе ПА проходимы и имеется значимое поражение одной артерии, то контралатеральная ПА обычно обеспечивает компенсацию кровотока по базилярной артерии, особенно в тех случаях, когда непораженная артерия является доминирующей, то есть имеет больший диаметр. В развитии мозжечкового инсульта играет роль не только снижение перфузии ВББ, но и материальная эмболия при поражении устья ПА.

Возможными операциями при стенозах, извитостях и экстравазальной компрессии ПА являются:

- чресподключичная эндартерэктомия ПА;
- эндартерэктомия устья ПА с истмопластикой с помощью аутовенозной или синтетической заплаты;
- перевязка устья ПА с транспозицией ствола артерии в устье щитовидного ствола;
- перевязка устья ПА с транспозицией ствола артерии в общую сонную артерию;
- перевязка устья ПА с транспозицией ствола артерии во вновь сформированное на подключичной артерии устье;
- шунтирование ПА внутренней грудной артерией;
- артериолиз устья ПА, скаленотомия, стелэктомия;

- ангиопластика ПА;
- ангиопластика ПА со стентированием.

Операции транспозиции ПА в ипсилатеральную ОСА или на культю тиреоцервикального ствола в настоящее время считаются предпочтительными ввиду лучших отдаленных результатов.

Хирургическое лечение окклюзии ПА является сложной и к настоящему времени не полностью решенной задачей. Окклюзия ПА в устье не подлежит реконструкции и чаще всего сопровождается ее поражением в костном канале. В связи с этим при экстракраниальной окклюзии ПА решающим в определении показаний к реконструктивной операции является состояние III сегмента ПА. При ее проходимости возможно проведение артерио-артериального или аутовенозного шунтирования между ипсилатеральной НСА и ПА. Оценка проходимости III сегмента ПА при окклюзии ее устья возможна только при сочетанной оценке данных рентгеноконтрастной ангиографии, УЗДГ, ТКДГ и ЦДС.

### 5.6.3. Чрескатетерные эндоваскулярные вмешательства на позвоночных артериях

Несмотря на то, что эндоваскулярные вмешательства технически просты и, так же как и при поражении СА, показаны больным группы высокого риска, на сегодняшний день отсутствуют рандомизированные исследования, доказывающие их превосходство над открытыми вмешательствами. Согласно анализу 300 вмешательств на проксимальном сегменте ПА риск летального исхода составил 0,5%, интраоперационных осложнений – 5,5%, послеоперационного инсульта – 0,7% при среднем сроке наблюдения 14,2 мес. Рестенозы имели место в 26% случаев (от 0 до 43%) в течение 12 мес. (от 3 до 25 мес.) наблюдений, тем не менее частота рестенозов не всегда коррелировала с частотой рецидива клинических симптомов. Из 170 больных с поражением дистальных сегментов позвоночных артерий, которым была выполнена ангиопластика, в 20% случаев имели место неврологические нарушения, однако при этом у 80% больных из них процедура выполнялась по срочным показаниям. Рестенозы развились в 10% случаев при среднем сроке наблюдения 12,6 мес. Данные 14 исследований показывают, что риск ежегодного инсульта после ангиопластики по поводу дистального поражения достигает примерно 3%, и риск инсульта и повторного рестеноза тем выше, чем более дистальное поражение артерий.

CAVATAS – единственное рандомизированное исследование, посвященное сравнительным результатам эндоваскулярного и медикаментозного лечения, включало лишь 16 пациентов с поражением ПА и 504 – с поражением СА. И поскольку ни у одного из больных с патологией ПА не было повторных нарушений в ВББ в течение 8 лет после рандомизации, не удалось выявить различия в отдаленных результатах стентирования и медикаментозного лечения. Низкий уровень диагностики симптомного поражения ПА, в сравнении с сонными, иллюстрирует трудности в оценке успеха реваскуляризации позвоночных артерий.

## РЕКОМЕНДАЦИИ ПО ТАКТИКЕ ЛЕЧЕНИЯ ПРИ ПОРАЖЕНИЯХ ПОЗВОНОЧНЫХ АРТЕРИЙ

### РЕКОМЕНДАЦИЯ 1

1. *Оперативные вмешательства на позвоночных артериях должны носить, прежде всего, лечебный характер и быть направлены на купирование клинических проявлений вертебробазилярной недостаточности.*

2. *При II и IV степени сосудистой мозговой недостаточности в ВББ показания к оперативным вмешательствам определяются по аналогии со стенозами сонных артерий, но с учетом степени компенсации кровообращения в ВББ через контралатеральную ПА и степени декомпенсации кровотока в базилярной артерии.*
3. *При хронической ВБН (III степень сосудистой мозговой недостаточности) оперативные вмешательства на позвоночных артериях следует выполнять только после безуспешной консервативной терапии в течение 3-6 мес.*
4. *Асимптомные больные с изолированными стенозами ПА должны лечиться консервативно. Оперативное лечение у асимптомных больных со стенозами ПА возможно только при сочетанном поражении СА и ПА, в ситуациях, когда оперативные вмешательства на СА невозможны.*

## РЕКОМЕНДАЦИЯ 2

1. *Диагностический алгоритм для определения показаний к оперативным вмешательствам на ПА должен в обязательном порядке включать один из неинвазивных методов визуализации: ЦДС, МРА или МСКТАГ. У больных с клиническими проявлениями ВБН МРА и КТА должны назначаться чаще и раньше, чем ультразвуковые методы исследования ПА.*
2. *У пациентов с ВБН, которым планируется выполнение реваскуляризирующей операции на позвоночных артериях, целесообразно выполнение стандартного ангиографического исследования в тех случаях, когда неинвазивные методы не помогли выявить патанатомию и точную локализацию поражения, а также степень стеноза ПА.*
3. *У пациентов, которым уже была выполнена реконструктивная операция на ПА, целесообразно выполнение периодических контрольных исследований, как и после каротидных реконструкций (уровень доказательности С).*

## РЕКОМЕНДАЦИЯ 3

1. *Медикаментозная терапия и изменение образа жизни должны быть направлены на снижение влияния факторов риска развития атеросклероза ПА согласно стандартам, рекомендованным больным с атеросклерозом СА (уровень доказательности В).*
2. *Антиагрегантная терапия должна быть рекомендована больным с инсультом или ТИА в анамнезе и поражением ПА. Могут быть использованы аспирин (50-100 мг/сут), комбинации аспирина и дипиридамола (25 и 200 мг 2 р/сут), клопидогрел (75 мг/сут) или тиклопидин (250 мг 2 р/сут). Выбор антиагреганта должен быть индивидуальным и основываться на сопутствующих заболеваниях, чувствительности, цене и других характеристиках (уровень доказательности В).*

## РЕКОМЕНДАЦИЯ 4

1. *При стенозах ПА в первом сегменте могут использоваться как открытые, так и эндоваскулярные методики. При наличии патологической извитости или аномалии отхождения ПА предпочтительной является открытая операция. При стенозах ПА в II-IV сегментах предпочтительным является использование эндоваскулярных методик (уровень доказательности С).*

**РЕКОМЕНДАЦИЯ 5**

1. При стенозах I сегмента ПА предпочтение следует отдавать операциям транспозиции устья ПА в ОСА или ПКА. В случае если выполнение этих операций невозможно, может быть выполнена чресподключичная эндартерэктомия ПА или эндартерэктомия устья ПА с истмопластикой венозной заплатой.

**РЕКОМЕНДАЦИЯ 6**

1. При патологической извитости I сегмента ПА могут быть выполнены операция транспозиции ПА в ОСА или ПКА, операция истмопластики с созданием нового устья ПА в ПКА, модифицированная операция Пауэрса [10].

**ЛИТЕРАТУРА**

1. Куперберг Е.Б., Лаврентьев А.В., Гайдацев А.Э. Клиническая доплерография окклюзирующих пораженных артерий мозга и конечностей. М.: Издательство НЦССХ им А.Н. Бакулева РАМН, 1997.
2. Фокин А.А., Вардугин И.В. Экстренная реконструктивная хирургия сонных артерий. Челябинск. 1999.
3. Марчук В.П. МР-ангиография позвоночных артерий при дегенеративных изменениях в шейном отделе позвоночника: возможности и недостатки. НЛД. 1999; 1.
4. Могозов А.В., Хорев Н.Г. Диагностика патологии позвоночных артерий при помощи цветного доплеровского картирования и энергетической доплерографии. В сб.: Новые методы функциональной диагностики. Барнаул. 1997; 13–14.
5. Клиническая ангиология. Руководство для врачей. Под ред. А.В. Покровского. М.: Медицина. 2004; 1: 808.
6. Жулев Н.М., Яковлев Н.А., Кандыба Д.В., Сокуренок Г.Ю. Инсульт экстракраниального генеза. СПб.: Издательский дом СПбМАПО. 2004.; 588.
7. Сосудистая хирургия по Хаймович. Под ред. Э. Ашера; перевод 5-го английского издания под ред. А.В. Покровского. М.: Бинوم. Лаборатория знаний. 2010; 1: 644.
8. Белов Ю.В. Руководство по сосудистой хирургии с атласом оперативной техники. М.: ДеНово. 2000; 448.
9. Джигладзе Д.Н., Покровский А.В., Глазунова Т.Н., Лелюк С.Э. Катамнез симптомных больных с патологией экстракраниального отдела позвоночных артерий и вопросы показаний к хирургическому лечению. Ангиология и сосудистая хирургия. 1998; 4: 1.
10. Пирцхалаишвили З.К. Хирургическое лечение проксимальных поражений позвоночных артерий: докт. дис. М.: 2003.
11. Third Report of the National Cholesterol Education Program (NCEP) Expert Panel on Detection, Evaluation, and Treatment of High Blood Cholesterol in Adults (Adult Treatment Panel III) finalreport. Circulation. 2002; 106: 3143–421.
12. Antithrombotic Trialists' Collaboration. Collaborative meta-analysis of randomised trials of antiplatelet therapy for prevention of death, myocardial infarction, and stroke in high risk patients. BMJ. 2002. 324:71–86.
13. Endovascular versus surgical treatment in patients with carotid stenosis in the Carotid and Vertebral Artery Transluminal Angioplasty Study (CAVATAS): a randomised trial. Lancet. 2001; 357: 1729–37.
14. Wehman JC, Hanel RA, Guidot CA, et al. Atherosclerotic occlusive extracranial vertebral artery disease: indications for intervention, endovascular techniques, short-term and long-term results. J Interv Cardiol. 2004; 17: 219–32.
15. Wityk RJ, Chang HM, Rosengart A, et al. Proximal extracranial vertebral artery disease in the New England Medical Center Posterior Circulation Registry. Arch Neurol. 1998; 55:470–8.
16. Chimowitz MI, Lynn MJ, Howlett-Smith H, et al. Comparison of warfarin and aspirin for symptomatic intracranial arterial stenosis. N Engl J Med. 2005; 352:1305–16.
17. Hornig CR, Lammers C, Buttner T, et al. Long-term prognosis of infratentorial transient ischemic attacks and minor strokes. Stroke. 1992; 23: 199–204.
18. Glass TA, Hennessey PM, Pazdera L, et al. Outcome at 30 days in the New England Medical Center Posterior Circulation Registry. Arch Neurol. 2002; 59:369–76.
19. Kasner SE, Lynn MJ, Chimowitz MI, et al. Warfarin vs aspirin for symptomatic intracranial stenosis: subgroup analyses from WASID. Neurology. 2006; 67:1275–8.
20. Kasner SE, Chimowitz MI, Lynn MJ, et al. Predictors of ischemic stroke in the territory of a symptomatic intracranial arterial stenosis. Circulation. 2006; 113:555–63.
21. Marquardt L, Kuker W, Chandratheva A, et al. Incidence and prognosis of 50% symptomatic vertebral or basilar artery stenosis: prospective population-based study. Brain. 2009; 132: 982–8.
22. Blacker DJ, Flemming KD, Wijedicks EF. Risk of ischemic stroke in patients with symptomatic vertebrobasilar stenosis undergoing surgical procedures. Stroke. 2003; 34: 2659–63.
23. Eckert B. Acute vertebrobasilar occlusion: current treatment strategies. Neurol Res. 2005; 27: Suppl 1: S36–41.
24. Cloud GC, Markus HS. Vertebral artery stenosis. Curr Treat Options Cardiovasc Med. 2004; 6: 121–7.
25. Savitz SI, Caplan LR. Vertebrobasilar disease. N Engl J Med. 2005; 352: 2618–26.
26. Caplan LR. Atherosclerotic vertebral artery disease in the neck. Curr Treat Options Cardiovasc Med. 2003; 5: 251–6.
27. Canyigit M, Arat A, Cil BE, et al. Management of vertebral stenosis complicated by presence of acute thrombus. Cardiovasc Intervent Radiol. 2007; 30: 317–20.
28. Benesch CG, Chimowitz MI. Best treatment for intracranial arterial stenosis? 50 years of uncertainty. The WASID Investigators. Neurology. 2000; 55: 465–6.
29. Grotta JC, Norris JW, Kamm B. Prevention of stroke with ticlopidine: who benefits most? Neurology. 1992; 42:111–5.
30. Sivenius J, Riekkinen PJ, Smets P, et al. The European Stroke Prevention Study (ESPS): results by arterial distribution. Ann Neurol. 1991; 29:596–600.
31. Berger R, Flynn LM, Kline RA, et al. Surgical reconstruction of the extracranial vertebral artery: management and outcome. J Vasc Surg. 2000; 31:9–18.
32. Berger R. Suboccipital approach to the distal vertebral artery. J Vasc Surg. 1999; 30:344–9.
33. Berger R, Morasch MD, Kline RA. A review of 100 consecutive reconstructions of the distal vertebral artery for embolic and hemodynamic disease. J Vasc Surg. 1998; 27:852–9.
34. Spetzler RF, Hadley MN, Martin NA, et al. Vertebrobasilar insufficiency: part 1: microsurgical treatment of extracranial vertebrobasilar disease. J Neurosurg. 1987; 66:648–61.
35. Hopkins LN, Martin NA, Hadley MN, et al. Vertebrobasilar insufficiency: part 2: Microsurgical treatment of intracranial vertebrobasilar disease. J Neurosurg. 1987; 66: 662–74.
36. Hopkins LN, Budny JL. Complications of intracranial bypass for vertebrobasilar insufficiency. J Neurosurg. 1989; 70:207–11.



37. *Hopkins LN, Budny JL, Castellani D.* Extracranial-intracranial arterial bypass and basilar artery ligation in the treatment of giant basilar artery aneurysms. *Neurosurgery.* 1983; 13: 189–94.
38. *Hopkins LN, Budny JL, Spetzler RF.* Revascularization of the rostral brain stem. *Neurosurgery.* 1982; 10: 364–69.
39. *Berguer R, Bauer RB.* Vertebral artery reconstruction: a successful technique in selected patients. *Ann Surg.* 1981; 193: 441–7.
40. *Berguer R, Bauer RB.* Vertebrobasilar Arterial Occlusive Disease: Medical and Surgical Management. New York, NY: Raven Press, 1984.
41. *Roon AJ, Ehrenfeld WK, Cooke PB,* et al. Vertebral artery reconstruction. *Am J Surg.* 1979; 138: 29–36.
42. *Malone JM, Moore WS, Hamilton R,* et al. Combined carotid-vertebral vascular disease: a new surgical approach. *Arch Surg.* 1980; 115: 783–5.
43. *Caplan L, Tettenborn B.* Embolism in the posterior circulation. In: Berguer, R. and Caplan, L, editors. *Vertebrobasilar Arterial Disease* St. Louis, Mo: Quality Medical; 1992.
44. *Thevenet A, Ruotolo C.* Surgical repair of vertebral artery stenoses. *J Cardiovasc Surg (Torino).* 1984; 25: 101–10.
45. *Edwards WH, Mulherin JL Jr.* The surgical reconstruction of the proximal subclavian and vertebral artery. *J Vasc Surg.* 1985; 2: 634–42.
46. *Diaz FG, Ausman JI, de los Reyes RA,* et al. Surgical reconstruction of the proximal vertebral artery. *J Neurosurg.* 1984; 61: 874–81.
47. *Imparato AM, Riles TS, Kim GE.* Cervical vertebral angioplasty for brain stem ischemia. *Surgery.* 1981; 90: 842–52.
48. *Eberhardt O, Naegele T, Raygrotzki S,* et al. Stenting of vertebral arteries in symptomatic atherosclerotic disease and acute occlusion: case series and review of the literature. *J Vasc Surg.* 2006; 43: 1145–54.
49. *Coward LJ, McCabe DJ, Ederle J,* et al. Long-term outcome after angioplasty and stenting for symptomatic vertebral artery stenosis compared with medical treatment in the Carotid And Vertebral Artery Transluminal Angioplasty Study (CAVATAS): a randomized trial. *Stroke.* 2007; 38: 1526–30.
50. *McCabe DJ, Pereira AC, Clifton A,* et al. Restenosis after carotid angioplasty, stenting, or endarterectomy in the Carotid and Vertebral Artery Transluminal Angioplasty Study (CAVATAS). *Stroke.* 2005; 36: 281–6.
51. CAPRIE Steering Committee. A randomised, blinded, trial of clopidogrel versus aspirin in patients at risk of ischaemic events (CAPRIE). *Lancet.* 1996; 348:1329–39.
52. *Diener HC, Bogousslavsky J, Brass LM,* et al. Aspirin and clopidogrel compared with clopidogrel alone after recent ischaemic stroke or transient ischaemic attack in high-risk patients (MATCH): randomised, double-blind, placebo-controlled trial. *Lancet.* 2004; 364: 331–7.
53. *Diener HC, Cunha L, Forbes C,* et al. European Stroke Prevention Study. 2. Dipyridamole and acetylsalicylic acid in the secondary prevention of stroke. *J Neurol Sci.* 1996; 143: 1–13.
54. *Sacco RL, Diener HC, Yusuf S,* et al. Aspirin and extended-release dipyridamole versus clopidogrel for recurrent stroke. *N Engl J Med.* 2008; 359: 1238–51.
55. *Callow AD.* Surgery of the carotid and vertebral arteries for the prevention of stroke. Williams and Wilkins, Baltimore, USA. 1996; 496.

## 6. ПОРАЖЕНИЯ ЭКСТРАКРАНИАЛЬНЫХ АРТЕРИЙ НЕАТЕРОСКЛЕРОТИЧЕСКОГО ГЕНЕЗА

### 6.1. Неспецифический аортоартериит (болезнь Такаюсу)

Неспецифический аортоартериит — аутоиммунное заболевание, характеризующееся гранулематозным воспалением аорты и магистральных артерий.

Неспецифический аортоартериит известен также как артериит Такаюсу, болезнь Такаюсу, средний аортальный синдром, болезнь отсутствия пульса, синдром дуги аорты, синдром Марторелля, окклюзивная тромбоартопатия, артериит молодых женщин.

До сегодняшнего дня в большинстве стран отсутствуют точные данные о распространенности НАА. Имеются данные, что в России распространенность его достигает 2,6 человека на 1 млн. населения. Соотношение между мужчинами и женщинами колеблется в России — от 1: 2,4 до 1,71 [1, 2, 6]. Подавляющее большинство пациентов НАА находятся в возрасте от 10 до 30 лет [2, 12, 14].

Для артериита Такаюсу свойственно множественное сегментарное поражение аорты и ее ветвей с наличием стенозов, окклюзий, образованием аневризм у одного и того же пациента [3,4].

Первоначально воспалительный процесс локализуется в меди и адвентиции сосуда, а затем переходит на паравазальную клетчатку. Поражение интимы носит вторичный реактивно-гиперпластический характер.

Клиническая картина НАА с поражением брахиоцефальных артерий складывается из симптомов, обусловленных системным воспалением, которое начинается в ранней стадии заболевания, и из симптомов ишемии головного мозга.

При наличии у пациентов с аортоартериитом признаков активности воспалительного процесса, как правило, отмечается длительное повышение температуры тела, обычно, до субфебрильных цифр, слабость, сонливость, миалгии и артралгии, ускорение СОЭ, повышение уровня С-реактивного белка (СРБ). Одним из характерных клинических симптомов заболевания, которые помогают с большей вероятностью заподозрить артериит Такаюсу, является боль по ходу артерий, в частности сонных артерий. [7].

При поражении ветвей дуги аорты у больных НАА отмечается выраженное несоответствие между степенью окклюзирующих поражений и клиническими проявлениями заболевания.

По мнению ряда авторов, при неспецифическом аортоартериите редко наблюдаются эпизоды преходящего нарушения мозгового кровообращения, в отличие от атеросклероза и редко являются предшественником инсульта [15].

На сегодняшний день в мировой практике при постановке диагноза НАА используют критерии Американского коллегия ревматологов (The American College of Rheumatology). На основании которых для постановки диагноза необходимо соответствие 6 условиям: возраст менее 40 лет, наличие симптомов ишемии конечностей, градиент давления между конечностями >10 мм рт.ст., систолический шум в проекции сонных или подключичных артерий или аорты и изменения ангиографической картины. На основании этих критериев правильный диагноз можно поставить с 91% чувствительностью и 98% специфичностью [1].

В основе инструментальной диагностики аортоартериита ведущую роль играет комбинация лучевых методов- цветового дуплексного сканирования и КТ/МР-ангиографии или рентгенконтрастной ангиографии, что позволяет уточнить локализацию и распространенность поражения артериального русла.

В России примерно у 30% пациентов наблюдается вовлечение в патологический процесс ветвей дуги аорты, у 10–15% больных- изолированное поражение торакоабдоминальной аорты, в половине случаев же имеет место сочетанное поражение нескольких артериальных бассейнов [4].

В порядке уменьшения частоты вовлечения в патологический процесс брахиоцефальные артерии распределяются следующим образом: подключичные артерии, общие сонные артерии, брахиоцефальный ствол, наружные сонные артерии, внутренние сонные артерии, позвоночные артерии [10, 13].

Особенностью поражения подключичных артерий при болезни Такаюсу является преимущественное вовлечение в патологический процесс средней и дистальной порции. Для других же ветвей аорты более характерно вовлечение в патологический процесс проксимальных сегментов, в то время, как дистальные отделы артерий остаются интактными [5, 9, 11].

Большинство авторов у пациентов со стенозами и окклюзиями общих сонных артерий выявляют проходимость внутренних и наружных сонных артерий [4]. Сохранение проходимости внутренних сонных определяет возможность выполнения сосудистых реконструкций [15].

Лечение аортоартериита направлено на подавление активного воспаления в стенке сосуда. На данный момент существует множество подходов к консервативному лечению пациентов с неспецифическим аортоартериитом. В основе лечения- прием глюкокортикоидов (преднизолон, метилпреднизолон) и цитостатиков и других иммуносупрессивных препаратов. Одной из высоко эффективных схем лечения является метод пульс-терапии метилпреднизолоном и циклофосфаном. Методика заключается в трехдневном цикле внутривенных инъекций суммарно 3000 мг метилпреднизолона и 1000мг циклофосфана [4].

По мнению ряда специалистов, занимающихся лечением неспецифического аортоартериита, показана к хирургическому лечению возникают у 12–60% пациентов [8].

Хирургическое лечение НАА имеет определенные особенности по сравнению с атеросклеротическим поражением. По мнению А.В. Покровского и соавт. [4], существует 3 основных аспекта хирургического лечения НАА:

1. Предоперационные проблемы — в первую очередь, коррекция воспалительного процесса.
2. Интраоперационные проблемы. Учитывая, что при аортоартериите пораженная артериальная стенка теряет дифференцировку на слои, в особенности у больных с острым и подострым течением заболевания, выполнение эндартерэктомии из артерий становится крайне затруднительным. Именно поэтому шунтирующие и протезирующие операции у больных неспецифическим аортоартериитом являются основным типом артериальной реконструкции.
3. Послеоперационные проблемы — включают в себя стабилизацию воспалительного процесса и профилактику дальнейшего прогрессирования заболевания.

К хирургическому вмешательству при поражении БЦА у больных аортоартериитом, перенесших ТИА и/или ишемический инсульт, стоит прибегать при на-

личии стенозов (70% и более) брахиоцефального ствола, общих сонных артерий. При асимптомном течении болезни показанием к реконструкции артерий могут служить критические стенозы (90% и более) или окклюзии брахиоцефального ствола, общих сонных артерий. При поражении подключичных артерий, к операции прибегают в случае наличия позвоночно-подключичного обкрадывания и ишемии верхних конечностей в стадии субкомпенсации и декомпенсации.

Учитывая прогрессирующий характер заболевания, в случае выявления признаков рецидива воспаления, рекомендовано проведение курсов пульс-терапии метилпреднизолоном и циклофосфаном. Исследование проходимости трансплантатов как в ближайшем, так и отдаленном периоде после операции необходимо проводить не реже 2 раз в год.

## **РЕКОМЕНДАЦИИ ПО ЛЕЧЕНИЮ ПАЦИЕНТОВ С НЕСПЕЦИФИЧЕСКИМ АОРТОАРТЕРИТОМ ТАКАЯСУ ЭКСТРАКРАНИАЛЬНЫХ ОТДЕЛОВ БРАХИОЦЕФАЛЬНЫХ АРТЕРИЙ.**

1. Для диагностики неспецифического аортоартериита (НАА) должна использоваться комбинация ДС с КТ-ангиографией, МР-ангиографией с контрастированием или рентгенконтрастной ангиографией. (Уровень доказательства С).
2. Пациентам с подтвержденным диагнозом НАА необходим клиничко-лабораторный контроль за активностью воспалительного процесс. (Уровень доказательства С).
3. Пульс-терапия метилпреднизолоном и циклофосфаном является эффективным методом уменьшения активности воспаления и может быть рекомендована как в предоперационном периоде, так и отдаленном периоде после оперативного лечения (Уровень доказательства С).
4. При наличии стенозов (70% и более) брахиоцефального ствола или общих сонных артерий пациентам с НАА, перенесшим ТИА и/или ишемический инсульт в каротидном бассейне целесообразно выполнение реконструктивной операции (Уровень доказательства С).
5. Асимптомным пациентам с НАА оперативное вмешательство на брахиоцефальных артериях показано при наличии критических стенозов (90% и более) или окклюзий брахиоцефального ствола, общих сонных артерий (Уровень доказательства С).
6. Синдром позвоночно-подключичного обкрадывания и ишемия верхних конечностей в стадии субкомпенсации и декомпенсации является показанием к операции при окклюзии подключичных артерий в проксимальном сегменте (Уровень доказательства С).
7. При неспецифическом аортоартериите предпочтительнее следует отдавать выполнению экстраторакальных шунтирующих операций. При невозможности выполнения экстраторакальной реконструкции, целесообразно выполнение трансторакального вмешательства (Уровень доказательства С).
8. Выполнение операции бикаротидного протезирования нецелесообразно из-за высокого риска развития реперфузионного синдрома, особенно у пациентов с артериальной гипертензией (Уровень доказательства С).
9. Выполнение эндартерэктомии из сонных артерий при неспецифическом аортоартериите нецелесообразно из-за отсутствия дифференциации слоев стенки сон-

*ных артерий (Уровень доказательства С).*

## **6.2. Фибромышечная дисплазия.**

Фибромышечная дисплазия (ФМД) — это неатеросклеротическое, невоспалительное сосудистое заболевание, характеризующееся либо локальным стенозом или множественными сужениями за счет утолщение сосудистой стенки. Наиболее часто наблюдается фибродисплазия меди, при которой сонная артерия становится похожей на бусы [16]. Интимальная фибродисплазия, вызывающая развитие локальных, концентрических или тубулярных стенозов, похожих на атеросклеротическое поражение, встречается намного реже. Болезнь может поражать любую часть экстра- или интракраниальных артерий, но наиболее часто имеется двустороннее поражение ВСА. Заболеваемость ФМД сонных артерий достаточно низкая; наиболее часто встречается у женщин среднего возраста, которые могут быть симптомными и асимптомными. При симптомном поражении клинические проявления ФМД зависят от локализации и выраженности артериальной обструкции. Клиническими проявлениями ФМД могут быть инсульты, ТИА, синдром Горнера, параличи черепно-мозговых нервов и субарахноидальное кровоизлияние. ФМД может осложняться диссекцией сонных артерий [16–19].

Патофизиология и причины развития ФМД не известны. Основные морфологические проявления включают удлинение, перегибы и скручивание сонных артерий. Возможно развитие множественных аневризматических расширений или паутинообразное поражение, сопровождающееся обструкцией кровотока по сосуду [20]. Неврологическая симптоматика развивается как вследствие снижения кровотока, так и вследствие артерио-артериальной эмболии. Взаимосвязь между ФМД и диссекцией сонной артерии изучена недостаточно, но и спонтанная диссекция, и аневризматическая дегенерация артерий являются дополнительными причинами развития клинических неврологических проявлений у пациентов с ФМД сонных артерий.

Лечение ФМД сонных артерий зависит от того является ли пациент неврологически симптомным. Антитромботическая терапия и регулярные обследования с целью мониторинга изменений степени выраженности заболевания с течением времени обычно рекомендуются асимптомным пациентам. И хирургическая реваскуляризация, и эндоваскулярное лечение успешны в лечении симптомных пациентов с ФМД сонных артерий. Исследования, проведенные в последние годы позволяют рекомендовать ангиопластику с или без стентирования для лечения симптомных пациентов с ФМД [21–23].

## **РЕКОМЕНДАЦИИ ПО ЛЕЧЕНИЮ ПАЦИЕНТОВ С ФИБРОМЫШЕЧНОЙ ДИСПЛАЗИЕЙ ЭКСТРАКРАНИАЛЬНЫХ ОТДЕЛОВ СОННЫХ АРТЕРИЙ**

1. Пациентам с ФМД показано ежегодное неинвазивное обследование сонных артерий для обнаружения изменений, характерных для ФМД и определения прогрессирования этих изменений (Уровень доказательства С).
2. Пациентам с подтвержденной ФМД целесообразен пожизненный прием антиагрегантов для предупреждения тромбоэмболических осложнений. (Уровень доказательства С).



3. Пациентам с ФМД, имеющим очаговые симптомы церебральной или ретиальной ишемии, целесообразно оперативное лечение. Преимущество эндоваскулярных методов лечения не доказано (Уровень доказательства С).
4. Выполнение реваскуляризации не рекомендуется пациентам с асимптомным поражением ФМД сонных артерий, в независимости от степени стеноза. (Уровень доказательства С).

### 6.3. Расслоение сонных и позвоночных артерий.

Расслоение (диссекция) сонных или позвоночных артерий случается не часто, но иногда является драматической причиной острых или прогрессирующих неврологических расстройств. Расслоение сонных и позвоночных артерий может произойти спонтанно без предшествующей симптоматики. Небольшие травмы, такие как переразгибание или сгибание шеи (так называемые инсульты салона красоты), манипуляции на шейном отделе позвоночника, кашель, выдувание воздуха носом может осложниться диссекцией артерий [24].

Расслоение является результатом надрыва интимы, что инициирует формирование интрамуральной гематомы. Субинтимальная диссекция приводит к образованию стенозов, в то время как субадвентициальная диссекция может быть причиной аневризматической дегенерации. Точная причина формирования дефекта артериальной стенки неизвестна, но описан ряд патологических процессов, способствующих развитию расслоения. Особенности соединительной ткани считаются этиологической основой развития диссекции сонных и позвоночных артерий, включая синдром Элерса-Данлоса IV типа, синдром Марфана, аутосомно-доминантный поликистоз почек, гипергомоцистеинемию и несовершенный остеогенез. Расслоение артерий шеи может также быть связано с наличием двустворчатого аортального клапана, но она наблюдается только у 1–5% пациентов с этим расстройством. Существует взаимосвязь развития диссекции сонных артерий с наличием ФМД (примерно 15% случаев), однако механизм взаимосвязи этих заболеваний не совсем понятен.

Популяционные исследования позволяют предположить, что ежегодно спонтанная диссекция сонных артерий случается приблизительно с частотой 2,5–3 случая на 100000 населения и что диссекция сонных артерий является причиной развития около 2% ишемических инсультов. Заболеваемость диссекцией позвоночных артерий четко не определена. Один из 4 сегментов позвоночной артерии (V3) располагается в высоко подвижном шейном отделе позвоночника [25]. Этот факт лежит в основе предположения о том, что внезапное резкое или чрезмерное движение шеи может увеличить риск развития расслоения позвоночных артерий. Другой возможный фактор развития диссекции позвоночных артерий – это проникающие ранения шеи и злоупотребление амфетамином. Структурированный обзор показал, что заболеваемость диссекцией позвоночной артерии связана с манипуляциями на шейном отделе позвоночника у пациентов младше 45 лет и имела место приблизительно в 1,3 случаев на 100000 населения, получавших мануальную терапию в течение одной недели [26–29].

Клинические проявления расслоения сонных артерий варьируемы. У некоторых пациентов быстро раз-

виваются катастрофические неврологические события, но типичным проявлением является появление головных болей или болей в области шеи с одной стороны, сопровождающихся синдромом Горнера с асимметричным птозом, миозом и ангидрозом. После этих начальных симптомов в 50–95% случаев при расслоении сонной артерии развиваются церебральные или ретиальные очаговые ишемические расстройства. Пациенты с расслоением позвоночных артерий могут чувствовать головную боль, боль в шее, головокружение, тошноту, визуальные нарушения или переносить синкопальные эпизоды.

Диагностический алгоритм начинается с клинического осмотра и визуализации головного мозга с последующим исследованием сосудов в случаях, когда заподозрена ишемическая причина неврологических расстройств. Дуплексное сканирование сонных артерий может обнаружить диссекцию и кровоток в истинном и ложном просветах, но КТ-ангиография и МР-ангиография все чаще используются для диагностики диссекции сонных артерий, и в значительной степени вытесняет стандартную ангиографию. Селективная катетеризация артерий, которые участвуют в кровоснабжении задних церебральных артерий, иногда является единственным путем оценки состояния Виллизиевого круга. Диссекции, которые начинаются краниальнее угла нижней челюсти, могут быть обнаружены с помощью ультразвукового исследования. В этих случаях показано выполнение КТ-ангиографии и МР-ангиографии с контрастированием.

Лечение расслоения артерий шеи, как правило, консервативное с применением антикоагулянтов, в частности гепарина с последующим назначением варфарина [30–32]. При таком лечении прогноз, как правило, благоприятный. Плацебо контролируемых исследований по применению антиагрегантов или антикоагулянтов или рандомизированных исследований, сравнивающих эффективность антикоагулянтной и антиагрегантной терапии при диссекции шейных артерий, не проводилось [33]. В небольшом обсервационном исследовании у пациентов с диссекцией шейных артерий, проведенном «Canadian Stroke Consortium» ежегодная частота повторных инсультов, ТИА и смерти была 12,4% в группе пациентов получавших аспирин, против 8,3% в группе пациентов, получавших антикоагулянтную терапию [34]. Однако следует учитывать, что антикоагулянты могут отрицательно повлиять на исход субарахноидального кровоизлияния в случае внутричерепного распространения диссекции шейных артерий. Независимо от начальной антитромботической терапии во время острой фазы антиагрегантная терапия может заменить антикоагулянтную после исчезновения симптомов, но нет единого подхода, разработанного в отношении сроков этого перехода и нет четких рекомендаций по виду антитромботической терапии.

Инвазивное лечение, прежде всего эндоваскулярная реваскуляризация, показана пациентам с постоянными или рецидивирующими симптомами, которые не устраняются с помощью антикоагулянтной терапии. Хирургическое лечение технически заключается в каротидной реконструкции с резекцией расслоившегося участка артерии и аутовенозным протезированием [35,36]. Эндоваскулярная ангиопластика со стентированием была с успехом использована у небольшого количества пациентов и была связана с осложнениями у других [37–47].

## РЕКОМЕНДАЦИИ ПО ЛЕЧЕНИЮ ПАЦИЕНТОВ С РАССЛОЕНИЕМ ЭКСТРАКРАНИАЛЬНЫХ АРТЕРИЙ

1. Для диагностики расслоения сонных и позвоночных артерий могут использоваться КТ-ангиография, МР-ангиография с контрастированием и рентгенконтрастная ангиография. (Уровень доказательства С).
2. Антитромботическая терапия с назначением антикоагулянтов (гепарина, НМГ или варфарина) или антиагрегантов (аспирин, клопидогрель или комбинацию пролонгированного дипиридамола с аспирином) в течение по крайней мере 3–6 месяцев целесообразна для пациентов с расслоением экстракраниальных артерий, перенесших ишемический инсульт или ТИА. (Уровень доказательства В).
3. Ангиопластика и стентирование сонных артерий или хирургическая реваскуляризация могут быть использованы для лечения расслоения в случаях, когда ишемические неврологические симптомы не купируются на фоне антитромботической терапии. Предпочтение следует отдавать эндоваскулярному лечению (Уровень доказательства С).

## ЛИТЕРАТУРА

1. Зотиков А.Е., Сулов А.П., Минкина А.Е. с соавт. Иммунологические механизмы развития неспецифического аортоартериита. Тер. Архив. 1990; 4: 114–118.
2. Насонов Е.Л., Баранов А.А., Шилкина Н.П. Васкулиты и васкулопатии. Ярославль; Верхняя Волга. 1999; 616.
3. Покровский А.В. Заболевания аорты и ее ветвей. М.: Медицина. 1979.
4. Покровский А.В., Зотиков А.Е., Юдин В.И. Неспецифический аортоартериит (болезнь Такаюсу). М.: ИРСИСЪ. 2002.
5. Покровский А.В., Цирешкин Д.М. Диагностика неспецифического аортоартериита торакоабдоминальной локализации. Кардиология. 1976; 6: 27–34.
6. Семенова Е.Н., Генералова С.Ю. Некоторые клинические проблемы неспецифического аортоартериита. Тер. арх. 1998; 11: 50.
7. De Franciscis S, Serra R, Luongo A, Sabino G, Puzzeillo A. The Management of Takayasu's arteritis: Personal Experience. Annals of Vascular Surgery. 2007; 21: 754–760.
8. Fields CE, Bower TC, Cooper LT, Hoskin T, Noel AA, Panneton JM, et al. Takayasu's arteritis: operative results and influence of disease activity. J Vasc Surg. 2006; 43: 64–71.
9. Fraga A, Medina F. Takayasu's arteritis. Curr Rheumatol Rep. 2002; 4: 1: 30–38.
10. Gornik HL, Creager MA. Aortitis. Circulation. 2008; 117: 23: 3039–3051.
11. Gotway MB, Araoz PA, Macedo TA, Stanson AW, Higgins CB, Ring EJ, Dawn SK, Webb WR, Leung JW, Reddy GP. Imaging findings in Takayasu's arteritis. Roentgenol. 2005; 184: 6: 1945–1950.
12. Johnston SL, Rock RJ, Gompels MM. Takayasu arteritis: a review. Journal of clinical pathology. 2002; 55: 7: 481–486.
13. Mwiipatayi BP, Jeffery PC, Beningfield SJ, Matley PJ, Naidoo NG, Kalla AA, Kahn D. Takayasu arteritis: clinical features and management: report of 272 cases. ANZ J Surg. 2005; 75: 3: 110–117.
14. Nichol I, Lambert D. Book: Rare Vascular Disorders. A practical guide for the vascular specialist. 2005; 302.
15. Ringleb PA, Strittmatter EI, Loewer M, Hartmann M, Fiebach JB, Lichy C, Weber R, Jacobi C, Amendt K, Schwaninger M. Cerebrovascular manifestations of Takayasu arteritis in Europe. Rheumatology (Oxford). 2005; 44: 8: 1012–1015.
16. Slovut DP, Olin JW. Fibromuscular dysplasia. N Engl J Med. 2004; 350: 1862–71.
17. Olin JW. Recognizing and managing fibromuscular dysplasia. Cleve Clin J Med. 2007; 74: 273–82.
18. Zhou W, Bush RL, Lin PL, et al. Fibromuscular dysplasia of the carotid artery. J Am Coll Surg. 2005; 200: 807.
19. Dayes LA, Gardiner N. The neurological implications of fibromuscular dysplasia. Mt Sinai J Med. 2005; 72: 418–20.
20. Stahlfeldt KR, Means JR, Didomenico P. Carotid artery fibromuscular dysplasia. Am J Surg. 2007; 193: 71–2.
21. Ballotta E, Thiene G, Baracchini C, et al. Surgical vs medical treatment for isolated internal carotid artery elongation with coiling or kinking in symptomatic patients: a prospective randomized clinical study. J Vasc Surg. 2005; 42: 838–46.
22. Assadian A, Senekowitsch C, Assadian O, et al. Combined open and endovascular stent grafting of internal carotid artery fibromuscular dysplasia: long term results. Eur J Vasc Endovasc Surg. 2005; 29: 345–9.
23. Finsterer J, Strassegger J, Haymerle A, et al. Bilateral stenting of symptomatic and asymptomatic internal carotid artery stenosis due to fibromuscular dysplasia. J Neurol Neurosurg Psychiatry. 2000; 69: 683–6.
24. Dziewas R, Konrad C, Drager B, et al. Cervical artery dissection—clinical features, risk factors, therapy and outcome in 126 patients. J Neurol. 2003; 250: 1179–84.
25. Schievink WI. Spontaneous dissection of the carotid and vertebral arteries. N Engl J Med. 2001; 344: 898–906.
26. Kawchuk GN, Jhangri GS, Hurwitz EL, et al. The relation between the spatial distribution of vertebral artery compromise and exposure to cervical manipulation. J Neurol. 2008; 255: 371–7.
27. DiLuna ML, Bydon M, Gunel M, et al. Neurological picture: complications from cervical intra-arterial heroin injection. J Neurol Neurosurg Psychiatry. 2007; 78: 1198.
28. Zaidat OO, Frank J. Vertebral artery dissection with amphetamine abuse. J Stroke Cerebrovasc Dis. 2001; 10: 27–9.
29. Miley ML, Wellik KE, Wingerchuk DM, et al. Does cervical manipulative therapy cause vertebral artery dissection and stroke? Neurologist. 2008; 14: 66–73.
30. Cohen JE, Gomori JM, Umansky F. Endovascular management of symptomatic vertebral artery dissection achieved using stent angioplasty and emboli protection device. Neurol Res. 2003; 25: 418–22.
31. Shah Q, Messe SR. Cervicocranial arterial dissection. Curr Treat Options Neurol. 2007; 9: 55–62.
32. Turowski B, Hanggi D, Siebler M. Intracranial bilateral vertebral artery dissection during anticoagulation after cerebral venous and inus thrombosis (CSVT). Acta Neurochir (Wien.) 2007; 149: 793–7.
33. Lyrer P, Engelter S. Antithrombotic drugs for carotid artery dissection. Stroke. 2004; 35: 613–4.
34. Beletsky V, Nadareishvili Z, Lynch J, et al. Cervical arterial dissection: time for a therapeutic trial? Stroke. 2003; 34: 2856–60.
35. Muller BT, Luther B, Hort W, et al. Surgical treatment of 50 carotid dissections: indications and results. J Vasc Surg. 2000; 31: 980–8.
36. Chiche L, Bahnini A, Koskas F, et al. Occlusive fibromuscular disease of arteries supplying the brain: results of surgical treatment. Ann Vasc Surg. 1997; 11: 496–504.
37. Edgell RC, Abou-Chebl A, Yadav JS. Endovascular management of spontaneous carotid artery dissection. J Vasc Surg. 2005; 42: 854–60.
38. Sbarigia E, Battocchio C, Panico MA, et al. Endovascular management of acute carotid artery dissection with a waxing and waning neurological deficit. J Endovasc Ther. 2003; 10: 45–8.
39. Malek AM, Higashida RT, Phatouros CC, et al. Endovascular management of extracranial carotid artery dissection achieved using stent angioplasty. AJNR Am J Neuroradiol. 2000; 21: 1280–92.

40. *Yamashita K, Okamoto S, Kim C, et al.* Emergent treatment of iatrogenic dissection of the internal carotid artery with the Palmaz-Schatz stent—case report. *Neurol Med Chir (Tokyo)*. 1997; 37: 336–9.
41. *Hong MK, Satler LF, Gallino R, et al.* Intravascular stenting as a definitive treatment of spontaneous carotid artery dissection. *Am J Cardiol*. 1997; 79: 538.
42. *Liu AY, Paulsen RD, Marcellus ML, et al.* Long-term outcomes after carotid stent placement treatment of carotid artery dissection. *Neurosurgery*. 1999; 45: 1368–73.
43. *Anzuini A, Briguori C, Roubin GS, et al.* Emergency stenting to treat neurological complications occurring after carotid endarterectomy. *J Am Coll Cardiol*. 2001; 37: 2074–9.
44. *Bejjani GK, Monsein LH, Laird JR, et al.* Treatment of symptomatic cervical carotid dissections with endovascular stents. *Neurosurgery*. 1999; 44: 755–60.
45. *DeOcampo J, Brillman J, Levy DI.* Stenting: a new approach to carotid dissection. *J Neuroimaging*. 1997; 7: 187–90.
46. *Albuquerque FC, Han PP, Spetzler RF, et al.* Carotid dissection: technical factors affecting endovascular therapy. *Can J Neurol Sci*. 2002; 29: 54–60.
47. *Kadkhodayan Y, Jeck DT, Moran CJ, et al.* Angioplasty and stenting in carotid dissection with or without associated pseudoaneurysm. *AJNR Am J Neuroradiol*. 2005; 26: 2328–35.





## Издание рекомендаций поддержали:



ИНСТИТУТ  
СТВОЛОВЫХ  
К Л Е Т О К  
ЧЕЛОВЕКА

**Cordis**  
PART OF THE *Johnson-Johnson* FAMILY OF COMPANIES



150 Years  
Science For A  
Better Life



TIRU PHARM



**SAM Pharmaceuticals**

